Tumorile intracraniene

dr St M Iencean

Definiţie

Tumorile intracraniene sînt tumori primare ce se dezvoltă din componentele endocraniene şi leziuni secundare sau metastaze intracraniene localizate în parenchimul cerebral, la nivelul meningelui sau la nivelul oaselor craniului. Tumorile intracraniene primare pot fi benigne sau maligne.

Etiologie

Cauzele producerii tumorilor cerebrale nu sînt cunoscute, şi deşi au fost sugerate multe cauze posibile, nu există dovezi ştiinţifice incontestabile pentru o anume etiologie. Tumora intracraniană se caracterizează printr-o proliferare celulară exagerată ce nu respectă diviziunea celulară normală, celulele pierzîndu-şi proprietăţile de autocontrol şi de diferenţiere. Neoplazia este rezultatul modificărilor genetice ale ADN-ului care controlează diviziunea şi diferenţierea celulară.

In prezent există două teorii despre originea glioamelor : celulele stem neuronale se pot maligniza în cursul dezvoltării sau mutaţiile genetice apărute în cursul vieţii pot produce dediferenţierea celulelor neuronale sau gliale adulte

Incidenţa

Tumorile intracraniene constituie aproximativ 8% din toate tumorile din organism indiferent de vîrstă, iar metastazele cerebrale reprezintă un sfert din toate tumorile intracraniene.

Tumorile intracraniene pot să apară la orice vîrstă, dar statistic sînt mai frecvente la două grupe de vîrstă : la copiii sub 15 ani şi la vîrstnic. In raport de gupele de vîrstă se constată o predominanţă relativă a unor tipuri de tumori primare intracraniene :

- sub vîrsta de 4 ani : tumori embrionare - meduloblastoame, PNET
- între 5 – 9 ani : astrocitom pilocitic
- între 10 – 14 ani : astrocitom pilocitic
- între 20 – 34 ani : tumori hipofizare
- între 35 – 44 ani : meningioame
- între 45 – 54 ani : glioblastoame
- între 55 – 64 ani : glioblastoame
- între 75 – 84 ani : meningioame
- peste 85 de ani : meningioame.

In Romania incidenta glioamelor maligne este de aproximativ 4,5 la100 000 locuitori şi reprezintă circa 2% din totalitatea neoplaziilor la adult.

Localizare.

Aproximativ 2/3 din tumorile intracraniene sunt localizate supratentorial, iar 1/3 sînt subtentoriale.

Tumorile frontale sînt cele mai des întîlnite, apoi cele temporale şi cele parietale; urmează tumorile intraventriculare şi de nuclei bazali. La adulţi predomină tumorile intracraniene supratentoriale, iar la copii cele subtentoriale (70%).

Vârsta. Tumorile intracraniene pot apărea la orice vârsta

Sex. Tumorile intracraniene sunt de două ori mai frecvente la sexul masculin. La sexul masculin sînt mai frecvente meduloblastoamele, astrocitoamele supra- şi subtentoriale, pinealoamele, iar la sexul feminin sînt mai frecvente meningioamele şi tumorile hipofizare.

Histopatologia tumorilor intracraniene arată preponderenţa glioamelor de diferite tipuri. Datele statistice arată că la adulti, în jur de 50% din tumorile intracraniene îl reprezintă glioamele, urmând apoi, în ordinea frecvenţei, meningioamele (15%), metastazele (15%) şi neurinoamele (7,5%) .

Clasificarea tumorilor intracraniene

Clasificarea OMS a tumorilor cerebrale s-a făcut în raport de originea celulelor tumorale :
- tumori ale ţesutului neuroepitelial ;
- tumori ale nervilor periferici;
- tumori meningeale;
- tumori derivate din celule sanguine : limfom, plasmocitom;
- tumori embrionare;
- tumori diverse : craniofaringiom, lipom, hemangioblastom,
- metastaze cerebrale

se face diferenţierea tumorilor după gradul de malignitate,
cu distincţia în glioame cu grad scăzut de malignitate („ low-grade “) şi
glioame cu grad ridicat de malignitate („ high-grade “).
Tumorile cu grad I - II OMS (low grade) au o evoluţie lentă
Caracterul benign histologic al acestor tumori nu corespunde cu benignitatea clinică a acestora.
Glioamele maligne sunt tumori invadante, frecvent intraparenchimatoase , primitive (glioblastom, astrocitom anaplazic) ; gradul III – IV de malignitate este acordat şi leziunilor secundare (metastaze

Morfopatologia tumorilor intracraniene

Tumorile gliale intracraniene

împart tumorile gliale în patru grade de malignitate (I,II,III şi IV).
Termenul de glioame cu grad scăzut de malignitate (low-grade) se referă la gradul I şi II, care au o rată de creştere scăzută şi cele mai fecvente tipuri sînt astrocitomul difuz, astrocitomul pilocitic juvenil, oligodendroglimul, gangliogliomul şi gliomul mixt. Glioamele low-grade nu prezintă criteriile de malignitate: atipii celulare, mitoze, proliferări endoteliale şi necroză. Glioamele low-grade sînt bine localizate, au creştere lentă, pot fi parţial chistice, se pot dezvolta oriunde intracerebral, cel mai frecvent în emisferele cerebrale şi în cerebel.

Glioamele maligne sau glioamele cu grad crescut de malignitate (high-grade) îndeplinesc două criterii de malignitate sau 3 - 4 criterii şi includ tumorile de grad III OMS : astrocitomul anaplastic, oligodendrogliomul anaplastic, oligoastrocitomul anaplazic,ependimomul anaplazic şi astrocitomul de gradul IV sau glioblastomul.

Glioame cu grad scăzut de malignitate (Low grade gliomas)

a.Astrocitoamele

Sunt tumori de origine neuroectodermală, derivate din nevroglia astrocitară; la adult au o incidenţă de aproximativ 40% din toate TIC, iar la copii de aproximativ 50 % din tumorile intracraniene.

Oligodendrogliomul şi oligoastrocitomul
Oligodendroglioamele sînt tumori derivate din oligodendroglie, rare la copii (1%) şi domină la adulţii (30-50 ani), de sex masculin.

Ependimoamele
Ependimoamele provin din celule adulte ependimare, fie din ependimul ventricular, fie din ependimul spinal. Ependimoamele reprezintă aproximativ 2,5 % din toate tumorile cerebrale primare şi în jur de 5,6 % din toate glioamele.

Glioame cu grad ridicat de malignitate (High- grade gliomas)

Glioamele cu grad ridicat de malignitate (high- grade gliomas) prezintă două sau mai multe criterii de malignitate (atipii celulare, mitoze, proliferări endoteliale şi necroză) şi corespund gradului III şi IV în clasificările OMS din 2000 şi 2007. Glioamele maligne cerebrale cele mai frecvente sînt astrocitomul anaplazic, de grad III şi glioblastomul, de grad IV.

.Astrocitomul anaplazic

Glioblastomul
Glioblastomul (GM) sau astrocitomul de gradul IV este frecvent la adulţi (la nivelul emisferelor cerebrale) şi extrem de malign ; în 10 % este secundar dezvoltîndu-se dintr-un gliom de grad redus

Oligodendrogliomul malign
Ependimomul malign

Tumorile plexurilor coroide

Papilom de plex coroid	grad I
Papilom atipic de plex coroid	grad II
Carcinom de plex coroid	grad III

Tumorile neuronale şi neurogliale

Aceste tumori se dezvoltă din elemente adulte ale seriei neuronale şi din cele neurogliale şi au fost iniţial încadrate sub denumirea de gangliogliom (Masson, 1956). Clasificarea OMS din 2007 diferenţiază 12 tipuri tumorale, majoritatea fiind benigne. Macroscopic apar bine delimitate, situate în plin parenchim nervos cu aspect general benign; frecvent de aspect chistic sau cu zone de necroză hemoragică. Microscopic se evidenţiază celule mari, nervoase sau neurogliale în diferite stadii de anaplazie; benignitatea acestor tumori este stabilită de aspectul nucleilor celulari. Tumorile neuronale şi neurogliale, încadrate iniţial generic în grupa ganglioglioamelor, sunt considerate cu grad de malignitate redusă, gradul I şi II şi au

o evoluţie similară cu astrocitoamele chistice (gradul I, II). Există şi forma malignă – gangliogliomul anaplazic, care are gradul III de malignitate.

4.***Tumori ale regiunii pineale***

Pineocitom	grad I
Pineoblastom	grad IV

Tumorile embrionare

Meduloblastom	grad IV
Tumori primitive neuroectodermale (PNET)	grad IV
Neuroblastom	
Ganglioneuroblastom	
Meduloepitheliom	
Ependimoblastom	
Tumoră teratoidă atipică / rabdoidă	grad IV

6.***Tumorile nervilor cranieni şi periferici***

Neurinom	grad I

7. ***Meningioamele***

Meningiomul este o tumoră benignă ce derivă din meninge şi în cursul evoluţiei comprimă şi nu invadează ţesutul nervos înconjurător. Deşi histopatologic sunt benigne, o parte din meningioame se comportă ca tumori maligne, avînd tendinţa de a recidiva, chiar după o extirpare totală. Majoritatea meningioamelor se dezvoltă supratentorial.

Tumorile cu celule germinale

Tumorile cu celule germinale au fost iniţial denumite generic germinoame şi după clasificarea OMS, 2007 cuprind : germinomul, carcinomul embrionar, tumorile sinusului endodermal, coriocarcinom, teratomul şi tumorile mixte cu celule germinale. In general se dezvoltă în regiunea pineală sau supraselară, afectând în principal structurile mediale ale SNC, în a doua decadă de viaţă, fiind preponderente la sexul masculin (Edwards , 1988). Vechea denumire de germinom s-a dat prin identificarea histopatologică cu seminoamele testiculare, deoarece histopatologic se constată o compoziţie uniformă de celule germinale primitive.

Diagnosticul histologic este foarte important pentru conduita terapeutică :

- examenul extemporaneu orientează întinderea rezecţiei tumorale
- postoperator indică terapia necesară în continuare : chimioterapia şi radioterapia.

Fiziopatologie

Apariţia şi dezvoltarea unei tumori intracraniene determină modificări metabolice parenchimatoase şi efecte mecanice concomitente asupra ţesutului din sediul tumorii şi a ţesuturilor nervoase adiacente .
Funcţionarea cerebrală normală este afectată de :

- localizarea tumorii : dezvoltarea leziunii tumorale în parenchimul nervos cu o funcţie specifică . Tumora afectează această funcţie : fie prin iritaţie corticală, fie prin diminuarea capacităţii de a îndeplini funcţia respectivă;

- compresiunea directă asupra structurilor nervoase vecine : tumora poate invada, infiltra sau înlocui parenchimul normal vecin, modificând funcţiile normale respective
- dezvoltarea tumorii intracraniene se însoţeşte de edem cerebral perilezional care comprimă parenchimul nervos normal cu diminuarea funcţiei specifice iar extensia edemului cerebral afectează funcţionarea generală a creierului
- compresiunea asupra sistemului ventricular şi a căilor de drenaj ale LCS-lui cu apariţia hidrocefaliei interne obstructive
- procesele de angiogeneză tumorală afectează bariera hemato-encefalică cu producerea şi extensia edemului cerebral
- sumarea extensiei tumorale prin invazivitate, a edemului tumoral şi a hidrocefaliei interne obstructive duce la creşterea presiunii intracraniene. Creşterea presiunii intracraniene duce la scăderea presiunii de perfuzie cerebrală şi la producerea de hernieri cerebrale.
- existenţa unor leziuni multiple , cel mai adesea metastaze cerebrale . Metastazele cerebrale pot constitui adesea primul semn al existenţei unei neoplazii în organism; simptomatologia metastazelor cerebrale este aceeaşi cu a unei tumori cerebrale primare .

Evoluţia modificărilor fiziopatologice cerebrale este dependentă :
1. de caracteristicile patogenice ale tumorii :
- natura tumorii, benignă sau malignă, deci rapiditatea creşterii volumului tumoral şi capacitatea de infiltrare a parenchimului cerebral înconjurător. Tumorile intracraniene cu dezvoltare lentă, mai ales în ariile cerebrale aşa-zise „mute" prezintă simptome clinice reduse şi tardive şi ajung la dimensiuni mari în momentul depistării.
- modul de producere al edemului cerebral perilezional şi viteza de extensie a acestuia,
- gradul de distorsiune cerebrală (compresiunea şi deplasarea structurilor cerebrale cu hernierea cerebrală)
- localizarea tumorală poate interesa structuri nervoase esenţiale în reglarea homeostaziei organismului sau există un blocaj al circulaţiei LCS ;
- majoritatea tumorilor cerebrale primare nu metastazează ; unele tumori cerebrale produc diseminări intraparenchimatoase , în lobii vecini sau în emisferul cerebral controlateral cu modificări locale şi de vecinătate asemănătoare leziunii iniţiale ; şi de
2. particularităţile individuale ale pacientului : vîrstă, sex, patologie asociată etc. (21,24)

Apariţia şi dezvoltarea unei tumori intracraniene duce la apariţia a două tipuri de simptome : o simptomatologie focală şi simptome date de hipertensiunea intracraniană.

Tumorile cerebrale dezvoltate supratentorial cortical şi subcortical, prin tulburările metabolismului neuronal determină apariţia unor regiuni cu excitabilitate anormală, ce sunt

punctul de plecare pentru diverse tipuri de crize epileptice. Dezvoltarea în continuare a leziunii tumorale cu mărirea volumului tumoral duce la afectarea funcţiei specifice ariei cerebrale respective. Creşterea volumului tumoral produce şi compresiunea ţesuturilor înconjurătoare cu afectarea funcţiilor acestora. Există şi arii zise „mute" care nu determină iniţial o simptomatologie evidentă, ci după o creştere considerabilă de volum, simptomele apar prin compresiunea zonelor cerebrale vecine. Dezvoltarea leziunii în profunzimea parenchimului cerebral afectează şi apoi întrerupe căile de conducere, cu afectarea funcţiilor corespunzătoare.

Tumorile dezvoltate în fosa cerebeloasă (subtentorial) afectează funcţiile cerebelului în raport de localizarea tumorală şi pot comprima ventriculul IV ducând la apariţia hidrocefaliei interne obstructive. (34)

Tumora extracerebrală (meningiom , neurinom etc.) determină o compresiune locală din afară asupra parenchimului cerebral. Creşterea volumului tumorii extracerebrale se însoţeşte de deplasarea de substanţă cerebrală şi de reducerea spaţiilor lichidiene iar în ţesutul cerebral comprimat direct apar fenomene de hipoxie celulară care produc modificări metabolice ce induc apariţia edemului cerebral. Pe măsură ce volumul tumoral se măreşte şi se însoţeşte de creşterea edemului perilezional, se produc împingeri şi deplasări de substanţă cerebrală , începe creşterea presiunii intracraniene şi instalarea hipertensiunii intracraniene.

Edemul cerebral din tumorile cerebrale este un edem de tip vasogen (edemul cerebral extracelular indus oncotic) şi apare prin creştere a permeabilităţii capilarelor cerebrale (barieră hemato-encefalică deschisă). În cazul tumorilor maligne cerebrale, celulele gliale reactive produc citokine endoteliale care induc creşterea permebilităţii endoteliale. Activarea receptorilor endoteliali pentru factorul de creştere vasculară induce creşterea permebilităţii endoteliale şi de asemenea procesele de angiogeneză tumorală.. Edemul cerebral este iniţial localizat, apoi progresează din aproape în aproape extinzându-se sectorial şi poate cuprinde teritorii mari. (34)

Tumorile care se dezvoltă intraventricular sau paraventricular pot produce o blocare a circulaţiei de LCS şi hidrocefalie internă obstructivă cu creşterea presiunii intracraniene şi dezvoltarea sindromului de hipertensiune intracraniană

Consecinţele cele mai grave ale creşterii PIC sunt reprezentate de efectul asupra presiunii de perfuzie cerebrală ce determină ischemia cerebrală şi de diferenţele presionale sectoriale între compartimentele cranio - spinale, cu posibilitatea herniei cerebrale. Hernierea cerebrală este deplasarea de parenchim cerebral din localizarea sa normală în regiuni învecinate sau peste alte structuri intracraniene. Deplasarea structurilor cerebrale se produce la nivelul permis de comunicările dintre compartimentele durale: subfalciform între compartimentele emisferice cerebrale, transtentorial sau la nivelul găurii occipitale. Aceste hernieri afectează centrii vitali din trunchiul cerebral, indirect sau prin lezare directă. Efectele ischemice şi de împingere mediată se cumulează cu efectul compresiv direct determinând leziuni grave în trunchiul cerebral.(34)

Din punct de vedere al simptomelor focale, modificările funcţiilor interesate prin dezvoltarea tumorală pot fi calitative şi cantitative. Aspectul calitativ al disfuncţiei apare în interesarea redusă a parenchimului cerebral ce constituie suportul funcţiei respective şi este evident la debutul afecţiunii cînd tumora este incipientă sau se referă la zone cerebrale din periferia leziunii. Odată cu extensia tumorii şi afectarea importantă sau completă a unei zone cerebrale, funcţia corespunzătoare poate fi abolită, ceea ce corespunde aspectului cantitativ. Spre exemplu o leziune incipientă în cortexul motor se poate manifesta prin inabilitate motorie, şi dezvoltarea în continuare a tumorii determină paralizia controlaterală.

Se pot preciza corelaţiile anatomo-clinice specifice între sediul tumorii şi simptomatologie . Dezvoltarea tumorii sau extensia edemului cerebral în cortexul motor , sau comprimarea acestuia , determină lezarea neuronilor de origine sau a unor porţiuni ale tractului piramidal şi

opreşte transmiterea impulsurilor nervoase de la nivelul ariilor motorii. Apare sindromul de neuron motor central manifestat prin deficit motor controlateral leziunii. Dacă leziunea tumorală interesează cortexul parietal apar tulburări de sensibilitate controlaterală. O tumoră care interesează aria 44 din piciorul circumvoluţiei F3 în emisferul cerebral dominant duce la afazie motorie , iar lezarea tumorală a ariilor 21, 22, 41 şi 42 din emisferul dominant determină apariţia afaziei senzoriale.

Simptomele hipertensiunii intracraniene sunt produse prin creşterea presiunii intracraniene şi sunt simptome care evidenţiază suferinţa generală cerebrală. Simptomatologia din HIC apare în cursul acţiunii mecanismelor de compensare ale creşterii presiunii intracraniene : egalizarea presiunilor în toate compartimentele intracraniene şi creşterea progresivă a PIC până la 20 mm Hg ; colabarea parenchimului nervos prin comprimarea structurilor vecine de către tumoră ; distensia durei mater ; obliterarea cisternelor bazale ; scăderea presiunii de perfuzie cerebrală. (21,34)

Se consideră că cefaleea din HIC este rezultatul sumării mai multor mecanisme prin care sunt excitaţi receptorii intracranieni pentru durere: dilatare venoasă cerebrală secundară hipercapniei; tracţionarea venelor cerebro - meningee „în punte"; stimularea receptorilor algici din dura mater bazală prin tensionarea arterelor de la baza craniului; stimularea locală a receptorilor algici durali în leziunile parenchimatoase superficiale; iritarea şi lezarea unor nuclei, centri sau circuite implicaţi în mecanismele durerii, prin efectele mecanice de compresie şi deplasare de structuri datorită dezvoltării tumorale. Voma este descrisă frecvent la copii cu tumoră de ventricul IV, când apare precoce şi este determinată de iritaţia directă vagală. Tulburările psihice sunt adesea frecvente în sindromul de HIC Activitatea psihică normală este dependentă de metabolismul cerebral normal. Creşterea PIC determină instalarea şi evoluţia edemului cerebral şi scăderea fluxului sanguin cerebral cu diminuarea progresivă a activităţii psihice.

Clinica tumorilor intracraniene

Simptomele tumorilor intracraniene depind de natura tumorii, benignă sau malignă, localizarea tumorală, numărul leziunilor tumorale şi de particularităţile pacientului : vîrstă, sex, patologie asociată etc.

Simptomatologia poate fi divizată în trei grupe (21, 22, 34) :

- simptome determinate de creşterea presiunii intracraniene;
- simptome datorate localizării leziunii cerebrale .
- particularităţi evolutive datorate gradului de malignitate tumorală pentru aceeaşi localizare ; se referă la rapiditatea evolutivă a tabloului clinic. Localizarea în apropierea şi pe linia mediană a unor tumori intracraniene la copii, determină obstrucţia precoce a căilor de circulaţie ale LCS. Astfel că simptomele iniţiale în majoritatea tumorilor intracraniene la copii sunt mai degrabă semne datorate fenomenelor de HIC decât simptome de focar (Matson, 1969).(46)

I. Simptome datorate creşterii presiunii intracraniene

Simptomele hipertensiunii intracraniene sunt reprezentate de : cefalee, tulburările psihice, vărsăturile şi edemul papilar , la care se mai adaugă iritaţia meningiană, pareze de nervi oculomotori, tulburări vegetative şi uneori crize comiţiale.

Acest tablou clinic a fost prezentat la sindromul de HIC. (34)

a. Cefaleea. Este considerată simptomul cel mai important şi caracteristic pentru HIC. Cefaleea este prezentă doar în 55 - 60% din cazurile de hipertensiune intracraniană în tumorile intracraniene. Cefaleea poate apare precoce, ca prin simptom, cu caracter progresiv

sau se instalează tardiv, în raport de tipul de tumoră , de evoluţie şi de relaţia cu circulaţia LCR-ului. În raport de localizare, cefaleea poate fi difuză sau localizată. Este intensă dimineaţa, în relaţie cu creşterea nocturnă a presiunii intracraniene şi diminuă după o vărsătură. Puseele hiperalgice apar frecvent legate de mişcările capului, când se poate produce blocarea circulaţiei LCS. Acest tip de cefalee apare în tumorile de fosă craniană posterioară, în tumorile intraventriculare şi în craniofaringioame. Cefaleea poate să se agraveze brusc, asociindu-se cu vărsături şi cu modificarea stării de conştienţă datorită creşterii bruşte a volumului tumoral prin hemoragie intratumorală . Cefaleea poate fi singura manifestare clinică a sindromului de HIC, şi uneori se impune diferenţierea cu alte afecţiuni : migrene, oto-mastoidite, sinuzite, tulburări de refracţie, afecţiuni somatice etc. Cefaleea diminuă şi chiar poate să dispară concomitent cu evoluţia edemului papilar către atrofie optică. De asemenea este posibil ca hipertensiunea intracraniană din tumorile frontale să nu fie însoţită de cefalee datorită unui efect de pseudolobotomie frontală prin tumoră.

Mecanismul patogenic prin care apare cefaleea nu este clarificat; s-a considerat că cefaleea este determinată de creşterea presiunii intracraniene care produce distensia durei mater cu afectarea receptorilor pentru durere.

Cefaleea localizată poate să concorde cu o localizare tumorală superficială cerebrală; astfel durerea frontorbitară poate corespunde unei tumori frontale; o durere temporală (uneori accentuată la percuţie) poate corespunde unor leziuni temporale sau rolandice, iar tumorile cerebeloase se pot însoţi de cefalee suboccipitală.

În cazul unui copil mic, sau la sugar, doar plânsul, agitaţia şi irascibilitatea pot sugera cefaleea, impunându-se corelarea cu alte semne şi explorări.

b.Edemul papilar şi tulburările vizuale

Edemul papilar împreună cu cefaleea constituie semne caracteristice pentru hipertensiunea intracraniană deoarece apar prin creşterea PIC şi evoluează concordant cu sindromul de HIC. Edemul papilar se instalează treptat şi există o corespondenţă cu tulburările de acuitate vizuală. Obnubilările pasagere ale vederii, numite „eclipse vizuale”sunt evocatoare pentru sindromul de HIC. La câteva săptămâni de la creşterea PIC se ajunge la aspectul incipient de estompare a conturului papilar cu dilatare venoasă discretă. Evoluţia este apoi către edemul papilar manifest cu ştergerea conturului papilar şi cu vene dilatate şi tortuoase. Se ajunge la dispariţia marginilor papilei nervului optic care devine turgescentă, cu stază venoasă , cu arterele spastice şi cu hemoragii pericapilare . Progresia HIC poate duce la atrofie optică secundară ce corespunde diminuării marcate a acuităţii vizuale pînă la cecitate, chiar dacă cauza sindromului de HIC a fost îndepărtată. Edemul papilar, ca manifestare a HIC, este rar constatat la vârstele extreme. Astfel la copiii mici edemul papilar este rar deoarece pe măsura creşterii PIC este posibilă creşterea volumului cranian. La vârstnici, în general după 60 - 65 ani, edemul papilar este mai rar sau mai puţin accentuat datorită frecvenţei atrofiei cerebrale.

c. Tulburările psihice

Tulburările psihice sunt frecvente în sindromul de HIC de cauză tumorală, mai ales în localizările frontale sau în prezenţa hidrocefaliei . Exiată o stare de oboseală cronică, cu un declin intelectual pe fondul unei apatii progresive. Se adaugă tulburări de atenţie, indiferenţă faţă de mediu, dezorientare şi tulburări de memorie. Accentuarea tulburărilor psihice corespunde agravării sindromului de HIC cu tulburări de comportament şi scăderea capacităţii de raţionament. Agravarea sindromului de hipertensiune intracraniană cu posibilitatea de herniere cerebrală se manifestă prin apariţia somnolenţei şi pierderea conştienţei.

d. Vărsăturile

Vărsăturile sunt adesea tardive în evoluţia HIC şi frecvenţa lor este dependentă de vârsta pacientului şi de cauza creşterii PIC. Vărsăturile survin în două treimi din cazuri, indiferent de localizarea şi tipul tumorii. Vărsăturile apărute precoce au valoare localizatorie şi exprimă o

leziune a planşeului ventriculului IV (posibil meduloblastom). La copilul mic pot fi unica manifestare subiectivă a HIC. Aspectul clinic poate fi:
- tipic pentru sindromul de HIC - voma este matinală, în jet, fără senzaţie de greaţă şi fără efort, cu calmarea cefaleei după vărsătură. De asemenea vărsătura se poate produce la sfîrşitul puseului hiperalgic de cefalee cu efect calmant .
- aspect fals caracteristic pentru o afecţiune digestivă, destul de frecvent - cu periodicitate legată de mese, cu dureri abdominale şi cu alte simptome digestive de însoţire,
- atipic - vărsături nelegate de evoluţia cefaleei sau de prezenţa unor simptome digestive, cu compoziţie variată (nedigerată, bilioasă etc.) cu sau fără greaţă

Prin deshidratarea pe care o produc, vărsăturile determină o ameliorare pasageră a sindromului de HIC.

II. Simptome datorate localizării leziunii parenchimatoase

Acestea sunt simptomele focale (iritative şi/sau deficitare) şi realizează sindromul clinic caracteristic al leziunii cerebrale. (21,46,50)

Simptomatologia iritativă este constituită de diverse tipuri de crize de epilepsie : crize adversive, automatisme motorii, crize convulsive focale sau generalizate etc. Crizele focale (parţiale) repetitive, rezistente la tratament, orientează diagnosticul spre o leziune supratentorială controlaterală (mai ales crizele senzitivo-motorii); crizele adversive sau oculocefalogire sunt constatate în leziunile frontale premotorii; crizele parţiale cu generalizare secundară sau urmate de deficit motor post-critic sunt evocatoare pentru o leziune tumorală (Arseni şi colab., 1976). De asemenea crizele convulsive generalizate cu debut tardiv sau modificarea aspectului clinic în cazul unei epilepsii în antecedente necesită investigaţii neurochirurgicale.

Simptomele focale deficitare se pot grupa în simptome produse de localizarea în :
- emisferele cerebrale,
- cerebel : în emisferele cerebeloase sau vermis.
- trunchiul cerebral.

Aceste simptomele focale diferă ca intensitate în raport de momentul evoluţiei leziunii, în funcţie de vârstă. şi de caracteristicile individuale. La copii sindromul focal apare tardiv, tabloul clinic fiind dominat de la debut şi în perioada de stare de HIC. La adulţi sindromul neurologic focal este mult mai pregnant.

Cele mai importante sindroame neurologice deficitare sunt (21,22,29,50):
- sindromul motor - deficite motorii (pareză sau plegie), mai ales cu evoluţie lent progresivă ; de obicei deficitul motor este de tip mono- sau hemiparetic, mai rar apar parapareze (în leziunile lobului paracentral, bilateral).
- semnul Babinski prezent unilateral arată afectarea emisferului cerebral opus; prezenţa acestui semn pare să fie un răspuns de “eliberare “ de sub controlul şi influenţa frenatoare a tractului piramidal.
- semnul Babinski bilateral denotă o angajare de amigdale cerebeloase şi indică urgenţa neurochirurgicală.
- sindromul senzitiv: tulburările de sensibilitate obiectivă de tip deficitar, trebuie analizate atât pentru sensibilitatea superficială, termică, tactilă, dureroasă, cât şi pentru cea profundă. Deficitele de sensibilitate relevă o leziune cerebrală de tip parietal.
- tulburările de vorbire se întâlnesc în leziunile emisferului dominant, fiind de tip motor (leziunile lobului frontal - afazia Broca), sau de tip senzitiv (leziunile parieto-temporale - afazia Wernicke).
- tulburările de praxie constituie un element important în leziunile parietale fiind întâlnite atât în cele ale emisferului dominant (constructivă) sau nedominant (de îmbrăcare).

- tulburările de gnozie sunt revelatoare pentru leziunile specifice diferiţilor lobi cerebrali (vizuală - lobul occipital, tactilă - lobul parietal etc.).
- modificările de câmp vizual sunt revelatoare pentru leziuni la nivelul lobilor temporal (quadranopsie superioară), parietal (quadranopsie inferioară) şi occipital (hemianopsie homonimă) şi pentru leziunile căilor optice
- tulburări de orientare în spaţiu sunt revelatoare pentru lobul frontal, dar şi în corelaţia sa cu lobul parietal şi occipital.
- paraliziile de nervi cranieni sunt întâlnite frecvent: perechea VI este afectată în sindromul de HIC, producându-se strabism convergent; nistagmusul apare în tumori de fosă craniană posterioară; deficitele nervilor oculomotori şi ultimele perechi de nervi cranieni, sunt caracteristice pentru tumorile de trunchi cerebral.
- tulburările trofice sunt de asemenea constatate în leziunile supratentoriale: corp calos şi leziuni parietale;
- tulburările vegetative sunt constatate în leziunile temporale şi fronto-orbitale;
- tulburările extrapiramidale de tip hipertonie, rigiditate, hipokinezie, se constată în leziunile nucleilor bazali.
- ataxia de trunchi denotă o interesare cerebeloasă : a vermisului şi a lobului noduloflocular;
- tulburările de coordonare ale membrelor, revelatoare pentru afectarea emisferelor cerebeloase;
- semnele de iritaţie meningeală relevă fie o HSA (posibilă malformaţie vasculară ruptă) fie o tumoră în fosa craniană posterioară, cu fenomene de angajare.
- redoarea cefei, pareza de motor ocular comun (midriază şi ptoza palpebrală ipsilaterală), discretă hemipareză controlaterală apărute în cursul HIC, ridică suspiciunea de tumoră supratentorială complicată cu o hernia uncusului temporal şi este urgenţă neurochirurgicală. Fenomenele neurologice devin extrem de grave când se realizează compresia trunchiului cerebral, în incizura tentoriului de partea opusă, apărând hemipareza ipsilaterală, desigur cu modificarea stării de conştienţă.
- tulburările endocrine (sindrom adipozo-genital, pubertate precoce, diabet insipid, acromegalia, sindromul Cushing, frecvente la copil) trebuie de asemenea investigate neurochirugical.
- tulburările psihice: scăderea randamentului şcolar, regresul psihomotor, tulburările de memorie, atenţie, calcul, starea de irascibilitate, agitaţie sau starea de apatie, indiferenţă faţă de propria persoană şi mediul înconjurător, tulburările de afectivitate, modificările de caracter, dispariţia simţului critic şi mai ales autocritic, gatismul pot deschide tabloul clinic al unei tumori intracraniene.
- afectarea stării de conştienţă (obnubilare, confuzie, dezorientare temporo-spaţială, somnolenţă, comă), este întâlnită predominant în tumorile profunde cu afectarea nucleilor bazali, sau în orice fel de tumori, când acestea dezvoltă conurile de presiune asupra structurilor liniei mediane.

III. Particularităţi datorate gradului de malignitate tumorală

Simptomele dependente de gradul de malignitate al tumorii sunt legate de particularităţi de debut şi de evoluţie accelerată sau mai lentă a unui tip de tumoră, de posibilitatea blocării circulaţiei LCS-ului, de existenţa unui chist tumoral care se poate mări rapid etc. determinând un sindrom de HIC precoce sau foarte intens ori cu sindrom focal pregnant etc. Particularităţile datorate tipurilor histopatologice diferite tumorale pentru aceeaşi localizare se referă la rapiditatea evolutivă a tabloului clinic.

Glioame cu grad scăzut de malignitate

1.Caracteristici epidemiologice şi histologice

Diferenţierea tumorilor cerebrale după gradul de malignitate a fost propusă de Daumas-Duport şi a contribuit la modificarea clasificarii OMS din anul 2000 şi 2007, valabilă în prezent, realizînd distincţia în glioame cu grad scăzut de malignitate („ low-grade “) şi glioame cu grad ridicat de malignitate („ high-grade “). Criteriile de malignitate propuse de Daumas-Duport sînt : atipia nucleară, mitozele, proliferarea endotelială şi necroza. Scorul care se obţine corespunde gradului de malignitate: absenţa oricărui criteriu este gradul I, iar prezenţa a 3-4 criterii corespunde gradului IV de malignitate.

Glioamele cu grad scăzut de malignitate constituie o grupă distinctă pe baza caracteristicilor histologice, imunohistochimice , a studiilor moleculare şi a modificărilor genetice coroborate cu datele clinice şi rezultatele terapeutice. Glioamele low grade (grad I - II OMS) evoluează progresiv, în general sînt bine localizate şi se pot dezvolta oriunde intracerebral, cel mai frecvent în emisferele cerebrale şi în cerebel, nu infiltrează parenchimul nervos, pot fi parţial chistice şi pot atinge dimensiuni mari, cu un tablou clinic minim sau chiar fără manifestări clinice evidente pentru perioade îndelungate. Caracterul benign histologic al acestor tumori nu corespunde întotdeauna cu benignitatea clinică a acestora datorită dezvoltării ca volum suplimentar în cavitatea craniană limitată ca volum sau datorită localizării în arii importante funcţionale (interesarea de arii corticale elocvente, centrii viatli din trunchiul cerebral).
După clasificarea OMS, 2007 glioamele low grade sînt următoarele:

Astrocitom pilocitic	grad I
Astrocitom pilomixoid	grad II
Astrocitom subependimar cu celule gigante	grad I
Xantoastrocitom polimorf	grad II
Astrocitom difuz	grad II
Astrocitom fibrilar	
Astrocitom gemistocitic	
Astrocitom protoplasmatic	
Oligodendrogliom	grad II
Oligoastrocitom	grad II
Subependimom	grad I
Ependimom mixoplapilar	grad I
Ependimom	grad II
celular	
papilar	
cu celule clare	
tanicitic	
Astroblastom	grad I
Gliom cordoid de ventricul III	grad II
Gliom angiocentric	grad I

Astrocitoamele de grad I şi II sînt tumori neuroectodermale, derivate din nevroglia astrocitară; sînt neinfiltrative, pot avea o componentă chistică, mai ales în localizarea cerebeloasă la copil. Astrocitoamele benigne pot fi supratentoriale, localizate în emisferele cerebrale, mai frecvent lobul frontal, temporal şi parietal, cu o incidenţă de aproximativ 40%

la adult şi subtentoriale, predominant în emisferele cerebeloase, fiind deseori chistice şi avînd la copil o incidenţă de aproximativ 40% din toate tumorile intracraniene.

Astrocitomul pilocitic este cea mai frecventă tumoră primară cerebrală la copil şi obişnuit se dezvoltă în primele două decade de viaţă, cel mai frecvent la nivelul cerebelului. Alte localizări sînt structurile liniei mediane ca nervul optic şi chiasma opticăm hipotalamusul, talamusul ganglionii bazali şi trunchiul cerebral. Se vindecă prin rezecţia chirurgicală completă, dar au fost descrise cazuri rare de transformare anaplazică. O variantă clinică şi histologică distinctă este astrocitomul pilomixoid, considerat gliom de gradul II, cu posibile recidive locale sau diseminare prin LCR. Studiile genetice au evidenţiat diferenţe în raport de localizarea supra- sau subtentorială a astrocitomului pilocitic, indicîndcă o identitate moleculară specifică în raport de regiunea de origine a tumorii.

Astrocitomul difuz are o incidenţă de aproximativ 0,15 la 100.000 locuitori, cu interesarea adultului de vîrstă medie. Cel mai frecvent este astrocitomul fibrilar, urmat de astrocitomul gemistocitic iar astrocitomul protoplasmatic este mult mai rar. Deşi este considerat gliom cu grad scăzut de malignitate (gradul II OMS), astrocitomul difuz are tendinţa de recidivă şi evoluţie malignă către astrocitomul anaplazic sau glioblastomul secundar.

Xantoastrocitom polimorf este gliom de grad II şi reprezintă mai puţin de 1 % din toate astrocitoamele, este localizat frecvent în lobul temporal, fiind corticalizat şi adesea interesînd leptomenigele. Histologic se prezintă ca o tumoră circumscrisă,ce se dezvoltă în cortexul cerebral şi invadează leptomeningele. Dezvoltarea tumorală corticală explică tabloul clinic cu crize epileptice frecvente. Există cazuri rare de malignizare cu aspect xantoastrocitom polimorf de tip anaplazic. In aproximativ 50 % din cazuri există deleţii la comozomul 9.

Oligodendrogliomele constituie mai mult de 6% din toate glioamele şi reprezintă aproximtiv 2,5 % din tumorile cerebrale primare, avînd o incidenţă de 0,3 la 100.000 locuitori. Oligodendroglioamele sînt localizate aproape exclusiv supratentorial în emisferele cerebrale, interesînd nucleii bazali , talamusul şi pereţii ventriculului III şi domină la adulţii (30-50 ani), de sex masculin. La copiii sub 14 ani frecvenţa este de 2% din tumorile cerebrale. Oligoastrocitomul este compus din două tipuri celulare : astroglie şi oligodendroglie, care pot fi amestecate sau separate în arii distincte. Oligodendrogliomele prezintă o celularitate moderată, cu creştere lentă, fără atipii nucleare, cu tendinţă infiltrativă cortical. Oligoastrocitomul temporal are caracteristici astrocitice şi se comportă asemănător astrocitoamelor difuze, iar oligoastrocitomul cu alte localizări cerebrale are caracteristici oligodendrogliale. Tumora evoluează lent, dar poate prezenta diseminari spinale.

Ependimoamele reprezintă mai mult de 5 % din toate glioamele, avînd o incidenţă de 0,3 la 100.000 locuitori, cu incidenţă crescută la copiii sub 14 ani şi la adultul între 35 şi 45 de ani. Localizarea supratentorială de predilecţie este confluenţa temporo- parieto-occipitală; subependimomul are localizarea frecventă în ventriculul IV determinînd frecvent un sindrom de hipertensiune intracraniană. Ependimoamele au o celularitate moderată cu creştere lentă, provenind din celulele ependimare ale peretelui ventricular şi prezintă obişnuit o limită de demarcaţie faţă de parenchimul cerebral. In cazul ependimomului la adult este frecventă deleţia pe braţul cromozomului 22q. Au fost evidenţiate diferenţe regionale genetice în funcţie de localizarea supratentorială sau spinală a ependimomului, ceea ce sugerează că există o semnatură moleculară specifică în raport de regiunea de origine a tumorii.

Multe studii au constatat o predominanţă a localizării glioamelor low grade în zonele cortico-subcorticale elocvente funcţional. Aceasta ar putea fi o falsă constatare deoarece glioamele low grade localizate în arii elocvente se manifestă clinic precoce, iar glioamele low grade dezvoltate în alte arii nu se manifestă clinic iniţial, nu sînt diagnosticate precoce , evoluează şi invadează parenchimul înconjurător şi sînt diagnosticate într-un stadiu avansat.

Astroblastomul, gliomul cordoid de ventricul III şi gliomul angiocentric sînt tumori gliale rare, în general neinvazive şi corespund gradului I sau II OMS de malignitate

Diagnosticul diferenţial între tipurile histologice de gliom este facilitat de evidenţierea markerilor caracteristici ce permit ghidarea terapiilor specifice şi au valoare prognostică.

2.Caracteristici clinice

Apariţia şi evoluţia unui gliom cu grad scăzut de malignitate determină modificări ale parenchimului cerebral evidenţiate prin afectarea funcţiei corespunzătoare localizării tumorii. Datorită caracteristicilor patogenice ale glioamelor low grade: creştere lentă şi în general extensie redusă în parenchimul înconjurător , tulburările funcţionale ale parenchimului nervos adiacent tumorii şi efectul mecanic asupra circulaţiei lichidului crebro-spinal se produc în timp şi manifestări clinice corespunzătoare sînt tardive.

Glioamele cu grad scăzut de malignitate dezvoltate supratentorial cortical şi subcortical sînt punctul de plecare pentru diverse tipuri de crize epileptice, ce constituie simptomul cel mai frecvent . Dezvoltarea unui asemenea gliom low grade în zone „mute" nu determină iniţial o simptomatologie evidentă, ci după o creştere considerabilă de volum, simptomele pot sa apară prin compresiunea zonelor cerebrale vecine. Dezvoltarea gliomului în profunzimea parenchimului cerebral afectează şi apoi întrerupe căile de conducere, cu afectarea funcţiilor corespunzătoare.

Gliomul cu grad scăzut de malignitate dezvoltat în fosa cerebeloasă (subtentorial) afectează funcţiile cerebelului în raport de localizare şi poate comprima ventriculul IV ducînd la apariţia hidrocefaliei interne obstructive.

Edemul cerebral din gliomul cu grad scăzut de malignitate apare tardiv, este un edem de tip vasogen (edem cerebral extracelular indus oncotic) şi apare prin creştere a permeabilităţii capilarelor cerebrale, ca în toate glioamele.Edemul cerebral este iniţial peritumoral, cu progresie lentă sectorială şi în general fără o extensie mare.

Simptomatologia clinică datorată localizării gliomului cu grad scăzut de malignitate este dominată de crizele epileptice de diverse tipuri, care apar la mai mult de 80 % din pacienţi.

Crizele epileptice se datorează activării bruşte şi necontrolate a unui grup neuronal, ce constituie focarul epileptogen şi rezultă tulburări ale funcţiei acestor neuroni cu manifestarea clinică corespunzătoare: tulburări motorii, tulburări senzoriale, tulburări senzitive, tulburări ale conştiinţei, tulburări de comportament cu generalizarea crizei şi pierderea conştienţei.

Crizele epileptice produse prin dezvoltarea unui gliom cerebral sînt crize focale/ localizate, numite crize parţiale. Crizele focale pot fi crize parţiale simple , fără pierderea conştienţei, avînd doar manifestări motorii, manifestări senzitive, senzoriale, simptome vegetative sau manifestări psihice. Crizele focale se pot însoţi de afectarea stării de conştienţă şi constituie crizele parţiale complexe care pot debuta ca o criză simplă urmată de pierderea conştienţei sau este cu afectarea conştienţei de la început. Crizele focale simple sau crizele parţiale complexe pot evolua către o criză generalizată manifestată prin pierderea conştienţei şi cu manifestări motorii generalizate, convulsive sau neconvulsive. Etiologia crizelor tumorale este probabil multifactorială şi patogenia nu este complet înţeleasă. Frecvenţa şi tipul de criză focală pot varia pentru aceeaşi localizare tumorală ceea sugerează că mecanismele de producere ale crizelor tumorale pot fi diferite în raport de tipul de tumoră.

Glioamele cu grad scăzut de malignitate realizează o arie epileptogenă prin dezaferentarea parţială a regiunii corticale corespunzătoare localizării tumorii. Rezultă modificări structurale ale cortico-subcorticale ce constituie focarul epileptogen; de asemenea celulele tumorale gliale diferenţiate produc molecule neuromodulatoare şi chiar neurotransmiţători implicaţi în epileptogeneză. S-au constatat modificări în concentraţiile locale ale acidului gama aminobutiric (GABA) şi ale glutamatului; de asemenea s-au evidenţiat modificări ale canalelor ionice, variaţii ale neuroreceptorilor şi ale veziculelor sinaptice. Toate aceste modificări moleculare şi microstructurale afectează funcţionarea normală a zonei în care se dezvoltă gliomul low grade şi sînt cauza crizelor epileptice focale. In cazul glioamelor high

grade sau al metastazelor cerebrale există aceste mecanisme epileptogene care acţionează progresiv, dar leziunea parenchimatoasă, cu necroză, edem focal şi peritumoral, ischemia peritumorală cu modificarile pH-ului peritumoral determină creşterea excitabilităţii neuronale şi constituie mecanismul epileptogen principal.

Crizele epileptice focale sînt crize parţiale simple caracterizate prin debutul brusc al crizei, cu o durată scurtă, de cîteva secunde sau minute şi cu un sfîrşit al crizei al fel de brusc. Aceste crize sînt o formă de epilepsie parţială simptomatică şi manifestările clinice depind de localizarea tumorală (motorie, senzitivă, senzorială, psihică etc) cu păstrarea conştienţei pe toată durata crizei.

Glioamele cu grad scăzut de malignitate dezvoltate în lobul frontal determină crize motorii controlaterale diferite în raport de aria motorie implicată.

Crizele motorii parţiale pot fi :

- crize motorii strict localizate ce constau în contracţii clonice sau tonice segmentare, limitate la un segment de membru sau la un membru, fără tendinţă de extensie,
- crizele motorii jacksoniene, în cazul unui focar epileptogen prerolandic, se manifestă prin contracţii tonice urmate de cloniiapărute la niveulul unui segment de membru şi extinse progresiv la întreg hemicorpul controlateral. Descrierea clasică a crizei motorii jacksoniene este de criză motorie parţială cu debut tonico-clonic distal la nivelul membrului superior cu extensie la tot membrul superior, apoi hemifaţa şi membrul inferior; regresia convulsiilor se produce în ordine inversă şi postcritic pot exista deficite motorii şi / sau afazie.
- crize adversive cu devierea conjugată a globilor oculari şi a capului spre partea opusă tumorii şi mai rar crize versive cu devierea spre partea leziunii,
- crize afazice, cu afazie tranzitorie de tip expresiv (afazie motorie) sau de tip receptiv,
- crize operculare cu hipersalivaţie şi crize masticatorii în leziunea la nivelul opercului rolandic,
- crize de arie motorie suplimentară, crize posturale, crize fonatorii.

Aceste tipuri de crize focale au valoare diagnostică clinică localizatorie dacă sînt descrise cu acurateţe de pacient sau anturaj şi dacă nu se însoţesc de alte manifestări care să realizeze un tablou clinic mai complex.

Crizele senzitive focale sînt determinate de tumora localizată în lobul parietal şi în raport de zona interesată se pot produce crize somatosenzitive în hemicorpul opus tumorii, cu extensie similară crizelor jacksoniene, crize de arie senzitivă secundară cu parestezii bilaterale sau se pot continua cu crize convulsive cînd leziunea cuprinde şi aria motorie.

Crizele senzoriale focale sînt produse de tumorile temporale şi se pot prezenta cu aspect iluzional de percepere deformată , aspect halucinatoriu ca percepţii senzoriale inexistente sau pot fi crize agnozice ca incapacitatea recunoaşterii stimulării senzoriale respective.

Pot fi crize focale vizuale sau auditive : iluzionale , halucinatorii sau agnozice în leziunile de la nivel temporal; crize olfactive, gustative sau crize vestibulare iluzionare sau halucinatorii. Crizele senzoriale parţiale apar cel mai frecvent în localizările tumorale temporale.

Crizele parţiale vegetative se prezintă clinic sub formă de crize vegetative diencefalice care includ vasodilataţie, hipertensiune arterială, tahicardie, hipersalivaţie în leziuni anterioare de ventricul III; crize de hiperhidroză în tumori de lob frontal; crize vagale de arie 13 cu paloare, dispnee, hipotensiune arterială, bradicardie etc.

Crizele parţiale cu manifestări psihice se întîlnesc în tumori temporale şi se prezintă clinic cu halucinaţii complexe sau cu simptome cognitive de felul *„deja vu”*sau de *„jamais vu”*, de dedublare a personalităţii etc. ori pot exista crize de furie, de anxietate , euforie etc.

Crizele focale tumorale se termină de obicei brusc dar se pot continua cu evoluţie spre o criză parţială complexă sau o criză geenralizată; mai rar crizele focale pot evolua către starea de rău epileptic.

Localizarea gliomului low grade determină tipul de epilepsie focală simptomatică.

Astfel epilepsia de lob temporal se manifestă clinic prin crize parţiale simple senzoriale, psihice, motorii sau crize parţiale complexe cu aură vegetativă.
Epilepsia de lob frontal se prezintă sub formă de crize parţiale motorii în raport de localizarea tumorii adesea cu automatisme motorii şi cu generalizare secundară.
Epilepsia de lob parietal este mai rară şi se prezintă clinic cu crize parţiale senzitive dureroase, crize senzitivo-motorii etc.
Epilepsia de lob occipital include crize parţiale vizuale şi prin extensie temporală apar crize focale complexe.
Simptomele focale deficitare produse de gloamele low grade apar după o perioadă de durată variabilă de la debutul prin crizele focale în cazul leziunii nediagnosticate sau în cazul tumorii evidenţiate şi supravegheate imagistic.
Cele mai importante sindroame neurologice deficitare sunt :
- sindromul motor constă în deficite motorii (pareză sau plegie) progresive ; de tip mono- sau hemipareză, mai rar apar parapareze (în leziunile lobului paracentral, bilateral).
- semnul Babinski prezent unilateral sau bilateral ,
- sindromul senzitiv evidenţiat prin tulburările de sensibilitate obiectivă de tip deficitar, care relevă o leziune cerebrală de tip parietal.
- tulburările de vorbire se întâlnesc în leziunile emisferului dominant, fiind de tip motor (leziunile lobului frontal - afazia Broca), sau de tip senzitiv (leziunile parieto-temporale - afazia Wernicke).
- tulburările de praxie în glioamele parietale şi tulburările de gnozie în localizările specifice diferiţilor lobi cerebrali (vizuală - lobul occipital, tactilă - lobul parietal etc.).
- modificările de câmp vizual pentru glioamele lobilor temporal (quadranopsie superioară), parietal (quadranopsie inferioară) şi occipital (hemianopsie homonimă) şi pentru leziunile căilor optice
- paraliziile de nervi cranieni sunt întâlnite frecvent: perechea VI este afectată în sindromul de HIC care apare tardiv în glioamele low grade, producându-se strabism convergent; nistagmusul apare în tumori de fosă craniană posterioară; deficitele nervilor oculomotori şi ultimele perechi de nervi cranieni, sunt caracteristice pentru tumorile de trunchi cerebral.
- tulburările de coordonare ale membrelor, revelatoare pentru afectarea emisferelor cerebeloase;
- tulburările psihice sînt reprezentate de regresul psihomotor, tulburările de memorie, atenţie, irascibilitate, agitaţie sau starea de apatie, indiferenţă faţă de propria persoană şi mediul înconjurător, tulburările de afectivitate etc.
Simptomele focale deficitare diferă ca intensitate în raport de momentul evoluţiei gliomului, în funcţie de vârstă şi de caracteristicile individuale

3. Evoluţie şi conduită terapeutică

Glioamele cu grad scăzut de malignitate apar frecvent la adultul tînar şi au adesea o dezvoltare îndelungată. Se consideră că în evoluţia şi urmărirea glioamelor low grade există cinci stadii:
- perioada de la debutul clinic şi pînă la stabilirea diagnosticului, de durată variabilă depinzînd de mulţi factori individuali, inclusiv de condiţiile socio-economice;
- perioada de la stabilirea diagnosticului imagistic de gliom low grade şi pînă la confirmarea histologică prin actul chirurgical (biopsie sau rezecţie), este o etapa mai lungă şi momentul diagnosticului histologic a suscitat numeroase controverse;
- perioada ce urmează confirmării diagnosticului prin biopsie sau rezecţie înainte de chimioterapie sau radioterapie; durata acestei etape depinde de diagnosticul histologic, de evoluţia clinică şi imagistică.

- perioada care urmează radioterapiei/ chimioterapiei şi care precede transformarea gliomului low grade în gliom malign.
- peroada de evoluţie a glioblastomului secundar, în care toate terapiile aplicate au drept scop să ofere o o rata de supravieţuire din ce în ce mai ridicată.

Diagnosticul imagistic este stabilit pe baza de criterii cît sigure de imagistică MRI : leziune focală hiperintensă în secvenţa T2, leziune hipointensă în secvenţa T1 şi încărcarea minimă cu substanţă de contrast. Uneori pot exista calcificări intratumorale.

De obicei pacientul astfel diagnosticat a prezentat o criză epileptică unică sau repetată, fără alte simptome sau diagnosticul este stabilit întîmplător la o explorare MRI efectuată pentru altă afecţiune. Se consideră că intervenţia chirurgicală de biopsie sau de excizie tumorală este indicată dacă leziunea este mai mare de 6 cm, dacă determină deplasare de linie mediană, dacă vîrsta pacientului este peste 45 de ani sau dacă pacientul prezintă crize epileptice focale refractare la tratament. In absenţa acestei indicaţii chirurgicale imediate se prezintă pacientului şi familiei diagnosticul probabil arătat de explorarea MRI şi cele două opţiuni :

1. supraveghere imagistică şi clinică, cu tratamentul simptomatic al epilepsiei secundare şi intervenţia chirurgicală de confirmarea diagnostică sau de rezecţie tumorală va fi efectuată în raport de evoluţia clinică şi de extensia tumorală sau
2. opţiunea de efectuarea imediată a biopsiei şi rezecţiei tumorale, cu prezentarea riscurilor în ambele variante .

Dacă este aleasă conduita de supraveghere, pacientul va efectua explorări MRI la un interval iniţial de trei luni, apoi după 6 luni şi în continuare anual dacă simptomatologia rămîne staţionară sau mai des în funcţie de orice modificare apărută.

Explorarea MRI periodică poate arăta o creştere redusă tumorală, de cîţiva milimetri anual, fără modificări clinice, ceea ce permite supravegherea în continuare. Studiile au arătat că o creştere tumorală sub 8 mm anual a fost însoţită de o supravieţuire medie de 15 ani, pe cînd în creşterea tumorală de peste 8 mm anual supravieţuirea a fost în medie de 5 ani. De asemenea în determinarea evoluţiei şi supravieţuirii intervin tipul histochimic şi modificările genetice (deleţii 1p şi 19q) , deci există o mare variabilitate individuală. Explorarea MRI dinamică poate arăta modificări de volum sanguin tumoral (relative cerebral blood volume = rCBV) ce poate sugera evoluţia spre malignizare : s-a apreciat că evidenţierea unei rCBV < 1,75 se însoţeşte de un prognostic mai bun faţă de valoarea rCBV > 1,75 al nivelul gliomului.

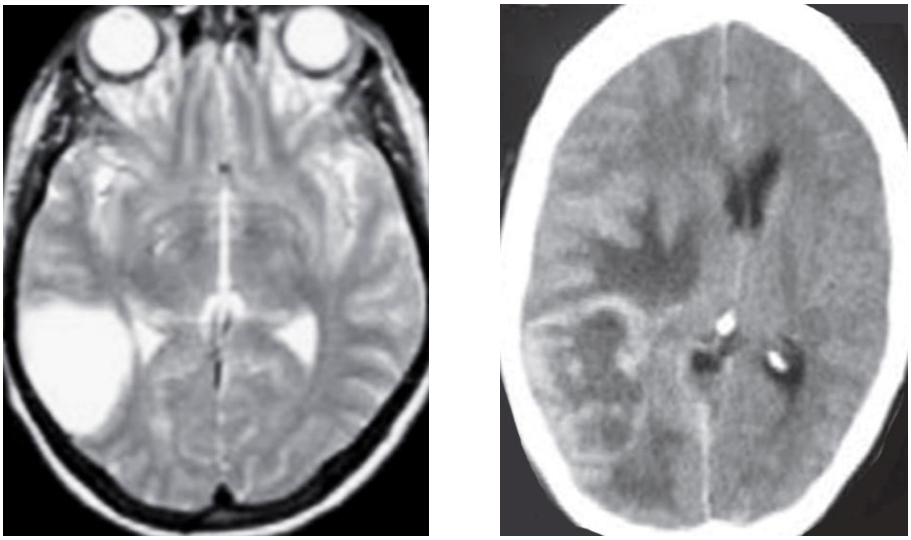

Figura 1. Imagine iniţială MRI de gliom low grade (stînga), cu supraveghere imagistică şi clinică şi imaginea MRI de glioblastom (dreapta) după 3 ani de evoluţie

Diagnosticul neuroradiologic stabilit prin explorarea CT sau MRI de gliom cu grad redus de malignitate nu este un diagnostic de certitudine deoarece pînă la 30 % din cazurile diagnosticate drept glioame low grade au fost de fapt glioame anaplazice şi chiar unele au evoluat rapid spre glioblastom. Aceste consideraţii arată că diagnosticul imagistic nu este de certitudine şi atitudinea de supraveghere clinică şi imagistică este individuală.

Studiile comparative între loturi de pacienţi supravegheaţi imagistic şi clinic, operaţi mai tîrziu şi pacienţii care au fost operaţi imediat nu au arătat diferenţe semnificative de supravieţuire la 7 ani de la diagnosticarea imagistică a gliomului, ceea ce arată că ambele atitudini sînt valabile, cu variaţii individuale care sînt determinate de evoluţia bolii.

In perioada de la evidenţierea imagistică a gliomului şi pînă la confirmarea histologică, pacientul este supravegheat clinic şi urmează tratamentul specific individualizat. Terapia anticonvulsivantă este stabilită de la început împreună cu specialistul neurolog şi necesitatea suplimentării medicaţiei sau adăugarea altor simptome indică necesitatea reexplorării MRI peste programarea iniţială. Evidenţierea modificărilor imagistice evocatoare pentru malignizarea tumorală corelate cu accentuarea simptomatologiei determină reevaluarea conduitei terapeutice în noul context cu stabilirea necesităţii intervenţiei chirurgicale.

In 2002 Pignatti şi colab. au stabilit o scală prognostică pentru adultul cu gliom low grade, în care se ţine cont de : vârstă, dimensiunile tumorii, localizarea tumorii şi relaţia cu linia mediană, tipul histologic şi existenţa deficitelor neurologice.

Scala adaptată pentru prognosticul glioamelor cu grad mic de malignitate este :

Parametru	Valoare	Punctaj
Vârsta	< 40 de ani	0
	> 40 de ani	1
Diametrul tumoral maxim	< 6 cm	0
	≥ 6 cm	1
Localizare	nu depăşeşte linia mediană	0
	depăşeşte linia mediană	1
Tip histopatologic	Gliom benign (grad I)	0
	Gliom grad II	1
Deficit neurologic	Absent	0
	Prezent	1

Scorul este suma pentru cei cinci parametrii şi pentru un scor de 0 – 2 se consideră că există un risc scăzut cu o supravieţuire medie de 7,7 ani., iar pentru un scor de 3 – 5 încadrarea este într-o grupă de risc mare cu o supravieţuire medie de 3,2 – 3,7 ani.

După explorarea chirurgicală, biopsie sau rezecţie cît mai completă şi stabilirea certă a diagnosticului urmează stabilirea indicaţiei de radioterapie sau / şi chimioterapie. Pînă la instituirea radioterapiei sau chimioterapiei poate exista o perioadă de timp în care se supraveghează evoluţia/ recidiva tumorală. Nu s-a constatat o diferenţă de supravieţuire între pacienţii operaţi care au efectuat radioterapie precoce sau mai tardiv. Atitudinea terapeutică în cazul diagnosticării unui gliom cu grad redus de malignitate la adult poate varia în raport de factorii de risc şi de evoluţie şi se stabileşte pentru fiecare caz de comun acord cu pacientul.

4. Explorarea imagistică şi tratamentul glioamelor low grade

In cazul suspiciunii unei tumori cerebrale explorarea efectuată este computer tomografia nativă şi cu substanţă de contrast, continuată de explorarea prin MRI. Computer tomografia cerebrală nativă poate arăta o arie de hipodensitate sau de densitate normală şi tumora se evidenţiază după administrarea substanţei de contrast; în 20% din astrocitoamele difuze şi în

40 % din oligodendroglioame pot exista calcificări. Explorarea MRI convenţională permite un diagnostic mai sigur : gliomul low grade prezintă hiposemnal în imaginile T1 şi hipersemnal în T2, uneori cu efect de masă şi edem cerebral redus. Tehnicile actuale MRI (DWI, PWI, fMRI etc.) aduc informaţii despre vascularizaţia tumorală, astfel modificările de volum sanguin tumoral (rCBV) diferenţiază gradul tumoral: s-a constatat că o valorile rCBV < 1,75 corespund glioamelor cu grad redus de malignitate şi indică un prognostic mai bun. Spectroscopia prin rezonanta magnetica (MRS) permite un studiu metabolic tumoral neinvaziv bazat pe analiza semnalului dat de colină şi de N- acetil aspartat şi ajută la precizarea diagnosticului, arată transformarea malignă tumorală sau răspunsul la radioterapie. Certitudinea diagnostică este dată de histologia după biopsie sau rezecţia tumorală, care uneori a modificat diagnosticul înspre o formă malignă tumorală (gliom anaplazic) sau a stabilit un diagnostic netumoral cum este encefalita. Deci criteriile imagistice actuale de diagnostic al glioamelor low grade trebuie corelate cu tabloul clinic şi apreciate evolutiv, cu repetarea explorării individualizat, uneori la intervale mai scurte.

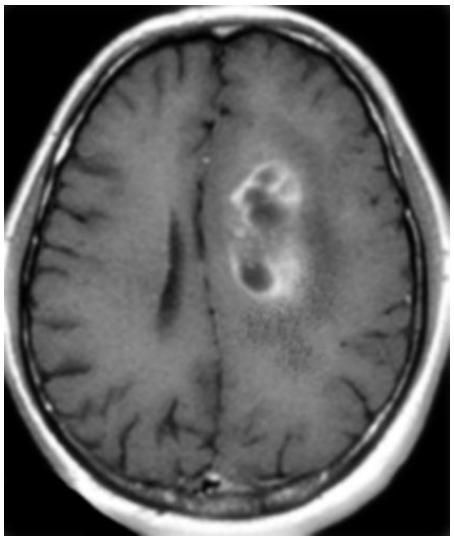

Figura 2. Imagine inţială CT de gliom cerebral şi imagine MRI după 3 luni (aspect de glioblastom)

Spravieţuirea medie după stabilirea diagnosticului de gliom low grade este de 10 ani, dar există factori prognostici nefavorabili care includ vîrsta peste 40 de ani, tumoră mai mare de 5 cm şi localizarea gliomului în ariile elocvente. Tratamentul optim în glioamele low grade este încă controversat între supravegherea clinică şi imagistică cu biopsie stereotactică sau chirurgicală şi rezecţia chirurgicală de la început. Localizarea şi extensia tumorală şi afectarea funcţională sînt particulare fiecărui pacient, iar tratamentul trebuie individualizat.

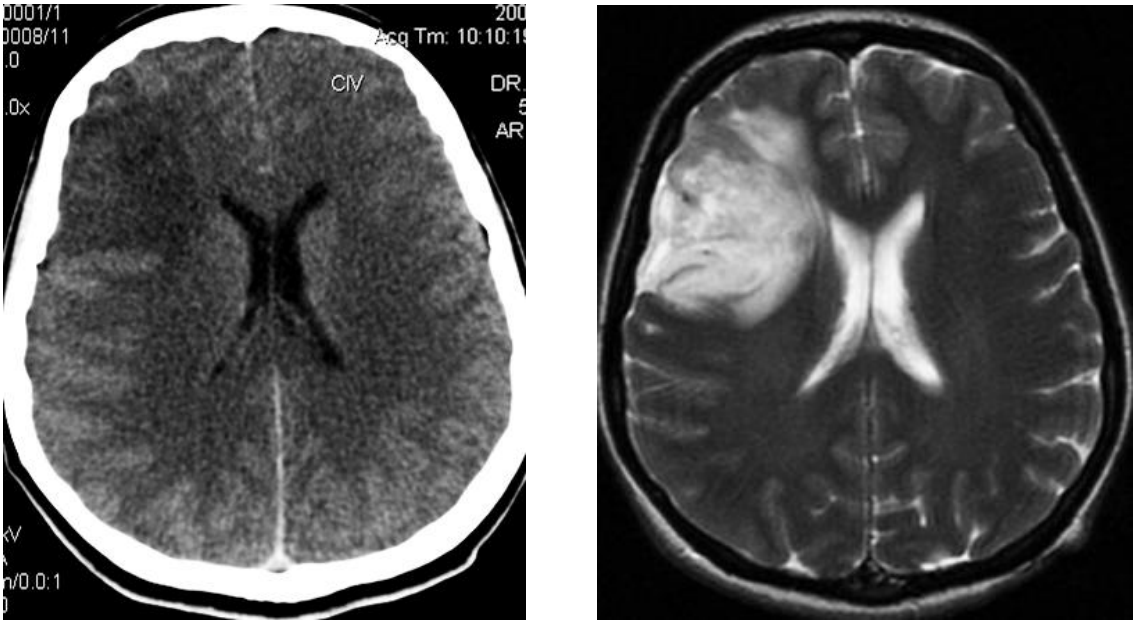

Figura 3. Gliom low grade frontal drept: imagine CT(stînga) şi imagine MRI (dreapta)

Rezecţia chirurgicală în cazul glioamelor low grade are drept scop stabilirea diagnosticului histologic şi eventual a unui diagnostic molecular şi genetic (precizarea statusului MGMT şi evidenţierea unei deleţii la nivelul cromozomilor 1p şi 19q) şi un scop curativ prin excizia totală sau subtotală tumorală pentru diminuarea recidivelor şi a malignizării. Diagnosticul histologic şi diagnosticul genetic şi molecular permit evaluarea prognosticului şi orientează tratamentele ulterioare (radioterapia, chimioterapia). Prezenţa enzimei O-6-metilguanine-ADN metiltransferaza (MGMT) în glioame permite aprecierea eficienţei tratamentului cu temozolomidă. Glioamele cu activitatea intensă a acestei enzime sunt rezistente la acţiunea temozolomidei. Din punct de vedere genetic se disting glioame low grade cu profile diferite şi care se exclud reciproc: glioame cu deleţii la nivelul cromozomilor 1p şi 19q şi glioame numai cu deleţii p16. Glioamele cu modificări 1p-19q răspund la chimioterapie şi au o supravieţuire mai îndelungată, în timp ce al doilea grup are un prognostic nefavorabil.

In al doilea rînd rezecţia chirurgicală a gliomului urmăreşte să amelioreze simptomele neurologice şi să elimine sau să permită controlul crizelor epileptice focale, scopul final al operaţiei fiind să îmbunătăţească calitatea vieţii pacientului cu gliom low grade.

Excizia totală sau subtotală tumorală are scopul să scadă volumul tumoral pentru diminuarea recidivelor, a malignizării şi să permită acţiunea radioterapiei şi chimioterapiei asupra unei mase tumorale mai mici. Rezecţia tumorală trebuie efectuată astfel încît să păstreze maximum de integritate funcţională a pacientului, mai ales în glioamele ce interesează ariile elocvente funcţional (arie motorie, aria limbajului, aria vizuală etc.) dar şi zonele importante pentru memorie, viaţa afectivă sau comportamentul social.

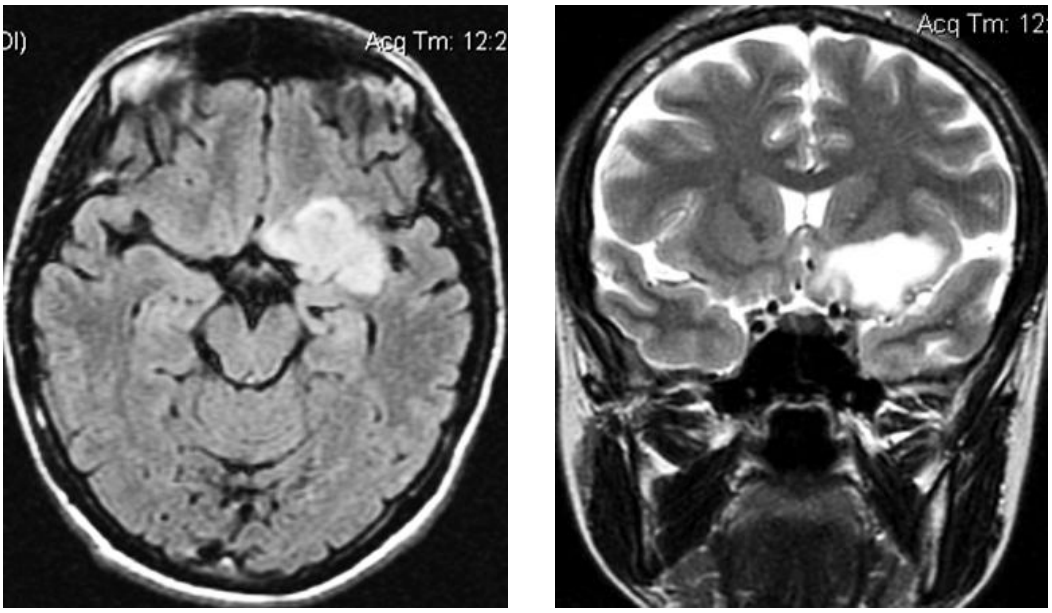

Figura 4. Astrocitom gradul I fronto-temporo-insular stîng, imagine MRI axială şi frontală

Pentru aceasta se folosesc intraoperator tehnicile de electrofiziologie pentru monitorizarea leziunilor în arii elocvente (the brain mapping techniques) realizîndu-se o stimulare electrică directă corticală şi subcorticală la pacientul vigil (anestezie locală şi sedare generală cu întrerupere pentru periada stimulării).

Rezecţia tumorală folosind stimularea electrică directă corticală şi subcorticală impune o evaluare preoperatorie neuropsihologică şi o explorare imagistică complexă incluzînd explorare MRI functională (fMRI) şi explorarea MRI ponderată prin difuzie (DWI). Imaginile preoperatorii pot fi încărcate într-un sistem de neuronavigaţie şi de asemenea se poate folosi explorarea MRI intraoperatorie dacă este disponibilă. Tehnicile neurofiziologice intraoperatorii ghidează rezecţia tumorală : stimularea electrică directă corticală şi subcorticală, potenţialele evocate motorii, EEG, electrocorticografie etc. Rezecţia tumorală trebuie să fie maximă cu limitare anatomică în raport de datele oferite de monitorizarea intraoperatorie pentru a păstra cît mai mult din integritatea funcţională a pacientului.

Majoritatea glioamelor difuze extinse (astrocitoamele difuze) includ tracturile subcorticale şi rezecţia totală sau subtotală le poate leza. In aceste cazuri se practică doar o biopsie stereotactică sau o rezecţie parţială cu stabilirea diagnosticului şi aplicarea celorlalte modalităţi de tratament : radioterapia şi chimioterapia. In cazul glioamelor difuze s-a folosit chimioterapia preoperatorie (temozolomida) pentru o perioadă de pînă la 6 luni, ce realizează o scădere a extensiei tumorale şi apoi s-a efectuat rezecţia tumorală . Un alt procedeu constă în efectuarea unei rezecţii tumorale parţiale iniţiale, urmată de radioterapie şi chimioterapie şi într-un al doilea timp programat după patru pînă la şase luni se completează rezecţia tumorală.

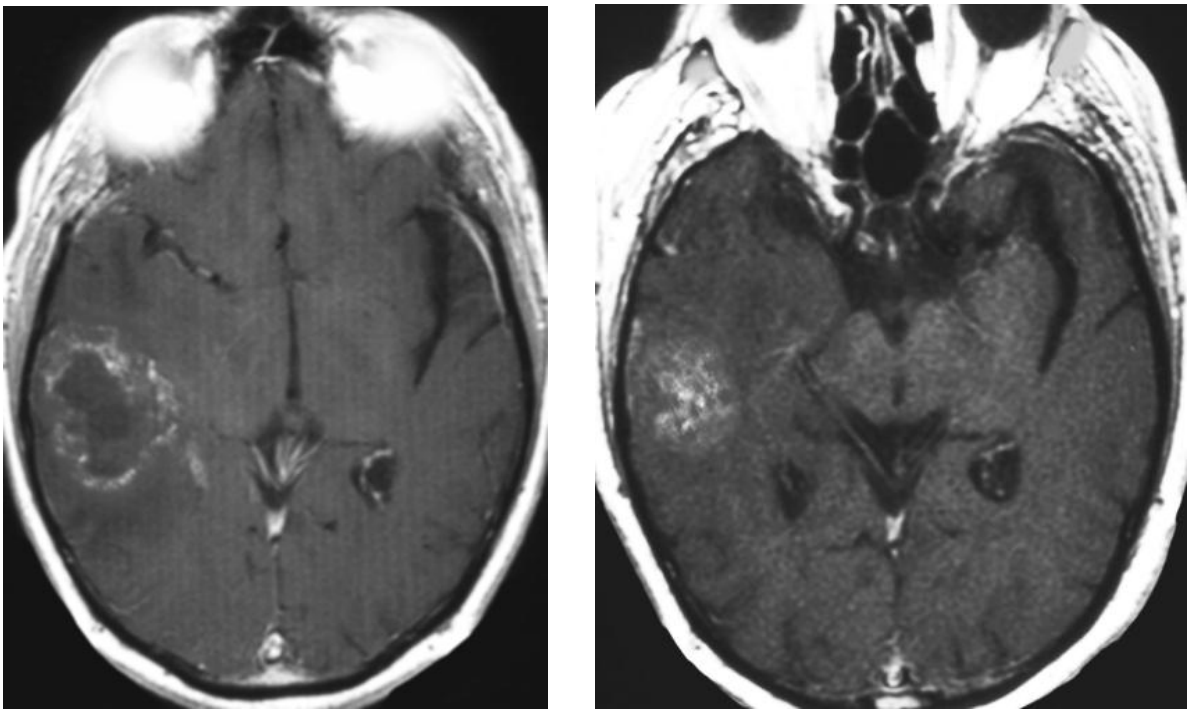

Figura 5. Gliom low grade, diagnosticat imagistic – MRI iniţial (stînga), supraveghere şi chimioterapie şi imagine MRI după 7 luni de chimioterapie (dreapta)

Se consideră că după o rezecţie totală sau subtotală iniţială, gliomul recidivat va fi tot de grad mic, iar după rezecţiile parţiale glioamele recidivate evoluează mai rapid spre malignizare. Gliomul low grade recidivat poate fi reoperat de mai multe ori în raport de extensia recidivei şi de starea generală a pacientului, concomitent cu efectuarea radioterapiei şi chimioterapiei. Cu cît diagnosticul este mai precoce şi gliomul low grade are un volum mai mic, cu atît rezecţia tumorală poate fi mai completă şi prognosticul este mai bun, referitor la recidivă şi malignizare.

Glioame cu grad ridicat de malignitate

1. Clasificarea glioamelor high grade

Incidenţa glioamelor maligne este apreciată de 6,4 cazuri la 100.000 de locuitori, mai amre la bărbaţi : 7,6/100.000, faţă de femei : 5,4/100.000. Glioamele cu grad crescut de malignitate pot să apară la orice vîrstă, cu vîrsta medie de 60 de ani pentru glioblastoame . Incidenţa glioamelor este diferită între diferite zone şi populaţii : în Japonia incidenţa glioamelor mligne este mai mică de jumătate din nordul Europei, iar în USA glioamele sînt mai frecvente la caucazieni faţă de afro-americani, de hispanicii necaucazieni, chinezi , japonezi şi filipinezi. Au fost evidenţiate diferenţe de modificări genetice la glioamele caucazienilor faţă de glioamele necaucazienilor, fără să se poată preciza dacă aceste diferenţe au un rol în malignizare.
Glioamele cu grad ridicat de malignitate („ high-grade “) au fost diferenţiate ţinînd cont în primul rînd de gradul de malignitate pe baza criteriilor propuse de Daumas-Duport.

Criteriile de malignitate care realizează încadrarea glioamelor sau gradingul tumoral sînt:
- atipiile nucleare : nucleii sînt hipercormatici , variaţi ca formă şi mărime; nu au semnificaţie numărul nucleolilor sau cromatina;
- prezenţa mitozelor şi aspectul normal sau atipic al acestora;
- proliferarea endotelială : lumenul vascular prezintă celule endoteliale aşezate în mai multe straturi, cu atipii celulare; se face diferenţierea de capilarele de neoformaţie care au un singur strat de celule endoteliale;
- necroza tumorală evidentă.

Aceste patru criterii apar corespunzător cu creşterea malignităţii şi sînt suficiente pentru gradarea glioamelor ; se consideră că au o valoare prognostică superioară faţă de tipul histologic şi localizarea tumorii . Scorul obţinut corespunde gradului de malignitate : absenţa oricărui criteriu este gradul I, iar prezenţa a 3-4 criterii corespunde gradului IV de malignitate.

Glioamele cu grad ridicat de malignitate („ high-grade “) sunt tumori primitive intraparenchimatoase invadante, distructive, care difuzează pe traiectul fibrelor nervoase şi prin LCS. Histologic au o structură polimorfă cu mitoze frecvente, cu polimorfism celular, celule imature, cu îngroşări perivasculare, cu necroze şi proliferări endoteliale. Există un dezechilibru între proliferarea neoplazică şi angiogeneză, în favoarea uneia sau alteia cu hemoragii interstiţiale şi necroze tumorale.

In ultima clasificare OMS din 2007 glioamele cu grad ridicat de malignitate sînt următoarele:

Astrocitom anaplazic	grad III
Glioblastom	grad IV
Glioblastom cu celule gigante	grad IV
Gliosarcom	grad IV
Gliomatoză cerebrală	
Oligodendrogliom anaplazic	grad III
Oligoastrocitom anaplazic	grad III
Ependimom anaplazic	grad III

Glioamele cu grad ridicat de malignitate, in particular glioblastomul multiform (GBM), sînt cele mai obişnuite tumori primare cerebrale.

Astrocitomul anaplazic sau astrocitomul de grad III are o frecvenţa de aproximativ 39,4% (Ciurea, 1993). Astrocitomul anaplazic este o tumoră infiltrativă difuză, cu arii focale sau dispersate de anaplazie cu creşterea importantă a mitozelor, pleomorfism, modificări nucleare, dar fără necroze.

Glioblastomul (GM) sau astrocitomul de gradul IV, frecvent la adulţi este extrem de malign ; în 10 % este secundar dezvoltîndu-se dintr-un gliom de grad redus. La copil reprezintă pînă la 10% şi peste 80% din astrocitoamele maligne ale copilului sînt localizate în emisferele cerebrale, restul fiind situate în trunchiul cerebral şi spuratentorial în nucleii bazali. Glioblastomul o tumoră infiltrativă cu polimorfism celular, cu celule gigante, mitoze anormale, bine vascularizată , cu zone de necroză şi hemoragii. Glioblastoamele pot disemina local sau pe cale leptomeningeală, mai ales după intervenţia neurochirurgicală.

Glioamele cerebrale cu malignitate crescută prezintă mutatii genetice majore care au evidenţiat patru subtipuri de glioblastoame: subtip clasic, subtipul de tip mezenchimal, subtipul numit proneural şi subtipul de glioblastom numit „neuronal”.

Subtip clasic de glioblastom prezintă o rată foarte mare de proliferare celulară şi prezintă o translocaţie neechilibrată cu inserţie de material genetic pe cromozomul 7, însoţită de deleţie pe cromozomul 10 (în 93 % din cazuri) şi deleţii pe braţul cromozomului 9p21.3 (în 95% din cazuri). Din punct de vedere al tipului genetic, subtipul clasic prezintă şi valori crescute

ale markerilor pentru celule stem şi precursori neuronali. Glioblastomul de subtip clasic răspunde la iradiere şi chimioterapie .

Subtipul de glioblastom de tip mezenchimal este caracterizat de markeri asociaţi mezenchimului şi angiogenezei, cu supraexpresia genelor ce intervin în transformarea malignă celulară şi în invazivitatea glioamelor . Glioblastomul de tip mezenchimal răspunde la terapia prin iradiere şi la chimioterapie.

Subtipul de glioblastom de tip proneural se caracterizează prin supraexpresia genelor ce comandă dezvoltarea seriei oligodendrocitică şi dezvoltarea proneurală. Aceste date se corelează cu mutaţiile prezente în glioamele de malignitate redusă şi sugerează că glioblastoamele secundare ar aparţine acestei subtip. Pacienţii cu acest tip de glioblastom prezintă un răspuns slab la terapiile clasice (iradiere, chimioterapie) dar au o rată de supravieţuire puţin mai mare decît celelalte trei subtipuri.

Subtipul de glioblastom numit „neuronal" prezintă markeri genetici neuronali similari cu cei din ţesutul cerebral normal. Glioblastomul de tip neuronal este mai puţin infiltrativ şi celulele tumorale sînt mai bine diferenţiate.

Compararea markerilor genetici de la aceste subtipuri de glioblastom cu tipurile celulare sugerează că fiecare subtip tumoral prezintă modificări moleculare în raport de tipul celular de origine al tumorii, fără să existe totuşi un tip celular caracteristic. In acelaşi timp nu s-a realizat o corelare între tipurile histologice de glioblastom şi aceste subtipuri genetice.

Glioblastoamele dezvoltate secundar dintr-un gliom cu grad redus de malignitate se caracterizează prin scăderea heterozigozităţii de pe braţul cromozomului 10q cu scăderea expresiei genei de comandă pentru tirozin-fosfataza - PTEN; iar glioblastoamele primare prezintă amplificări ale genei pentru receptorul factorului de creştere epidermal (EGFR) de pe braţul cromozomului 7q sau deleţii la nivelul braţului cromozomului 9p.

Gliosarcomul constă din arii celulare astrocitare tumorale amestecate cu zone de aspect sarcomatos. Studiile recente au demonstrat modificări genetice identice în cele două componente arătînd derivarea dintr-o celulă comună .

In raport de localizare, GBM pot multifocale în 10 % - 15 % din cazuri;gliomul în future constă în extensia tumorii prin intermediul corpului calos interesînd emisferul contralateral .

Oligodendrogliomul malign prezintă o celularitate mai mare, cu pleomorfism nuclear, activitate mitotică, proliferări vasculare şi arii de necroză. Oligoastrocitomul prezintă cele două tipuri celulare transformate anaplazic. S-au constata că există diferenţe structurale în raport de localizare: în lobul temporal domină caracterul astrocitar şi tumora se comportă asemănător astrocitoamelor difuze, iar oligoastrocitomul cu alte localizări cerebrale are caracteristici oligodendrogliale .

Ependimomul malign se caracterizează printr-o celularitate mare, prin polimorfism nuclear şi prin numeroase mitoze ; cu proliferări vasculare şi arii de necroză. Ependimomul malign apare aproape exclusiv în regiunile supratentoriale şi are tendinţă la recidivă chiar şi după ablaţie totală .

2. *Diagnosticul glioamelor high grade*

Diagnosticul direct al leziunilor intracraniene a devenit posibil după 1971 prin descoperirea şi apoi introducerea în practica clinică a tomografiei computerizate. Diagnosticul imagistic s-a diversificat prin noi mijloace de explorare : rezonanţa magnetică nucleară (MRI) şi variantele acesteia (de perfuzie, de difuzie, funcţională, spectroscopică), PET, SPECT etc. Prin diversificarea explorării imagistice s-a produs o specializare a acestora: computer tomografia a devenit explorarea iniţială folosită pentru depistarea leziunilor intracraniene şi rezonanţa magnetică permite diagnosticul cert şi precis al leziunii.

Computer tomografia este superioară pentru depistarea leziunilor hemoragice, a calcificărilor şi a leziunilor osoase, de asemenea este folosită la pacienţii cu pace maker, cu instrumentaţii metalice sau pacienţi în stare critică cu dispozitive de susţinere funcţională ce nu permit explorarea MRI. Dezvoltarea de noi tehnici ale computer tomografiei, cum sînt angiografia CT , computer tomografia de perfuzie, tomografia computerizata spirala multidetector cu examinari 3D (MDCT) au crescut facilităţile imagistice oferite de această explorare. Astfel CT spiral evidenţiază leziunile mici, permite reconstrucţia 3D , reduce timpul de explorare şi are un cost mai mic decît MRI. Computer tomografia cranio-cerebrală are o durată scurtă de scanare, permite investigaţii dinamice (angiografia CT , CT de perfuzie), permite reconstrucţie 3D (CT spiral) şi datorită vitezei de lucru şi accesibilităţii ocupă un rol important în explorarea tumorilor cerebrale şi este folosită de asemenea în controlul imagistic postoperator imediat.

Glioamele cu grad ridicat de malignitate la examinarea CT craniocerebrală prezintă o formă neregulată cu o zonă periferică delimitantă imprecis care fixează substanţa de contrast .

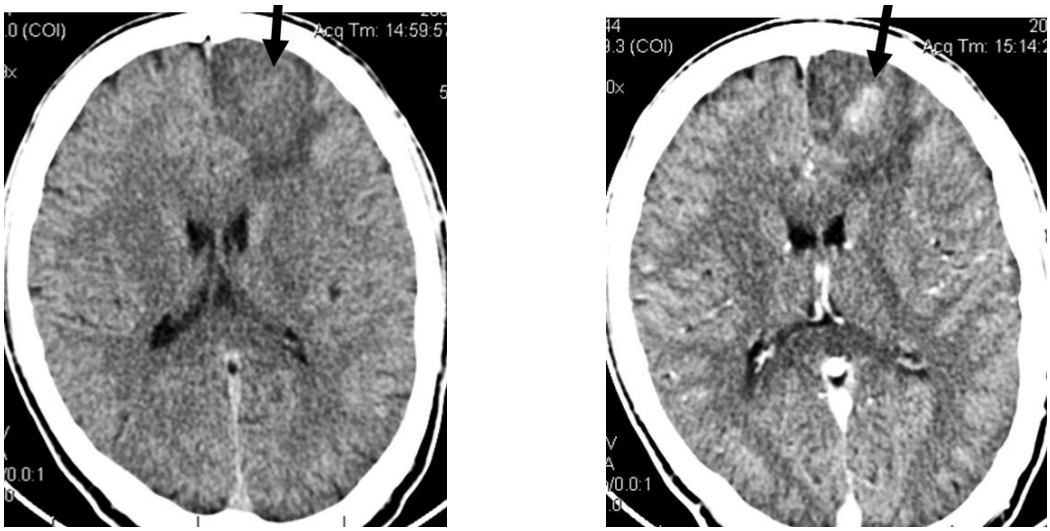

Figura 1. Gliom high grade- imagine CT fără contrast(stînga) şi după injectare de substantă de contrast

Aspectul este heterogen, cu o zonă centrală hipodensă ce reprezintă necroza şi frecvent există imagini chistice cu pereţi ce fixează contrast. Procesul tumoral este infiltrativ, peritumoral prezintă o zonă de edem cerebral marcat cu efect de masă şi se poate evidenţia o herniere cerebrală.

Pot exista calcificări de dimensiuni mici sau mai mari dacă sînt vechi, corespunzând zonelor tumorale de grad mic, iar vasele sanguine sînt dilatate sau înglobate tumoră. Localizarea glioamelor cu grad ridicat de malignitate este în substanţa albă, centrolobar sau centroemisferic invadînd structurile adiacente: insula, nucleii gri centrali, corpul calos şi celălalt emisfer.

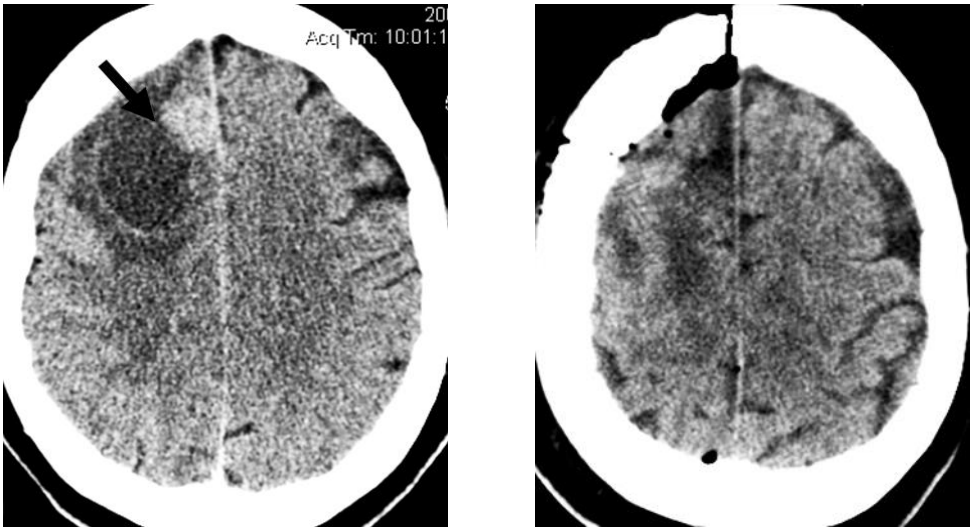

Figura 2. Glioblastom frontal drept : imagine CT preoperatorie (stg) şi imediat postoperatorie (dr).

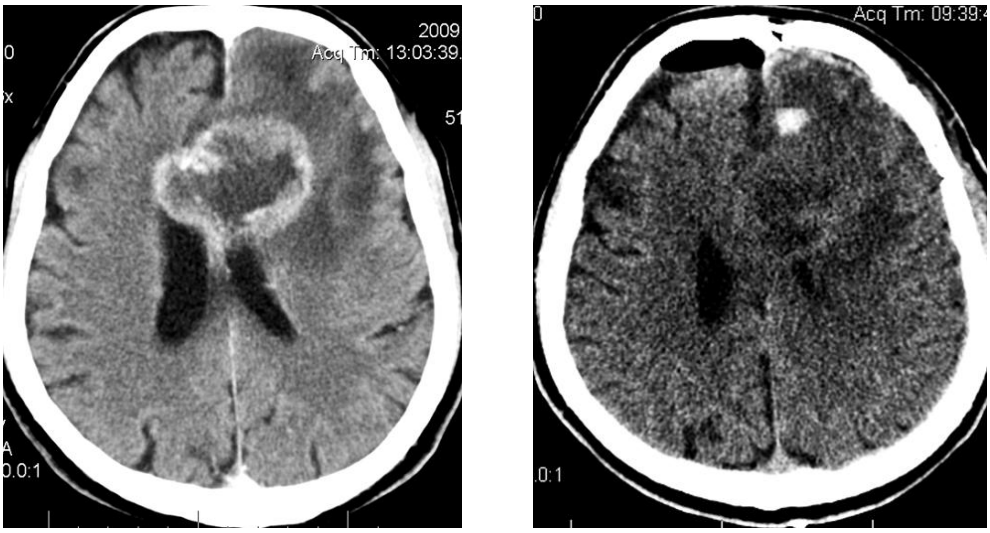

Figura 3. Glioblastom de corp calos : imagine CT preoperatorie (stg) şi imediat postoperatorie (dr).

Glioamele cu grad ridicat de malignitate pot fi aparent multiple prezentîndu-se ca leziuni hiperdense după contrast, încojurate de zone nefixatoare, uneori contigue. Rar există leziuni separate de tip gliom high grade în doi lobi diferiţi sau în ambele emisfere şi se poate pune diagnosticul de glioblastom multifocal.
Glioamele high grade au evoluţie rapidă; uneori un pacient cu criză epileptică iniţială are un examen CT negativ, iar la cîteva săptămîni reexplorarea arată o tumoră clar conturată.

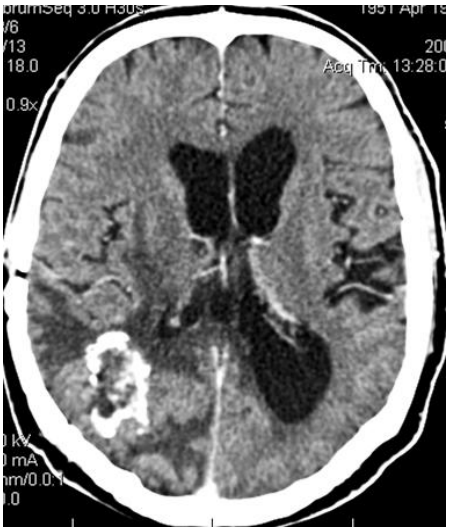

Figura 4. Glioblastom PO drept: imagine CT preoperatorie (stg) şi la 1 an postoperator (dr).

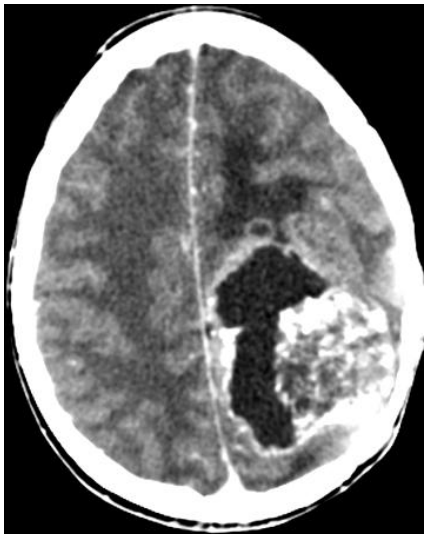

Figura 5. Astrocitom FP stîng grad III

Figura 6. Glioblastom F stîng cu edem cerebral marcat

Glioamele maligne de trunchi cerebral sînt un grup heterogen de glioame mai frecvente la copil şi rare la adult. In cazul glioamelor difuze de punte imaginea CT fără contrast este de masa tumorală cu limite imprecise infiltrînd puntea, posibil cu expansiune exofitică în cisternele bazale.
Computer tomografia continuă să aibe un rol semnificativ în diagnosticul şi urmărirea glioamelor high grade, mai ales adată cu introducerea reconstrucţiei 3D şi a explorăriilor dinamice.

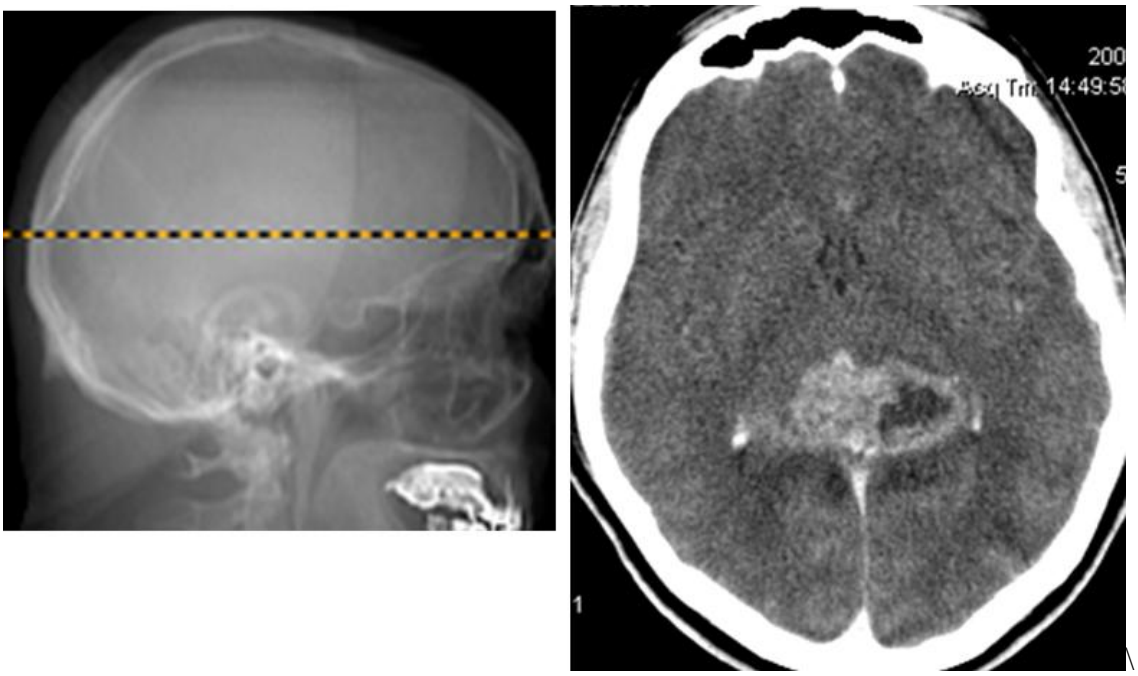

Figura 7. Glioblastom de splenius de corp calos

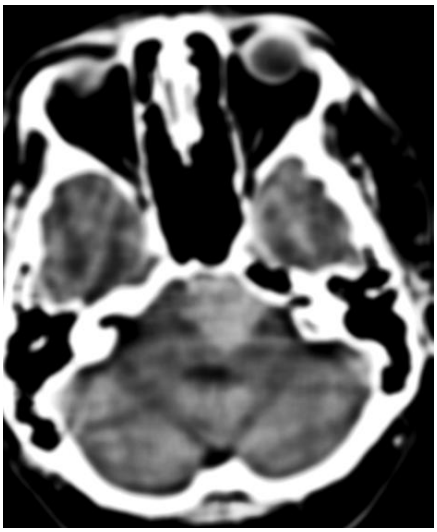

Figura 8. Glioblastom de tunchi cerebral

Figura 9. Astrocitom grad III cerebelos stîng

Rezonanţa magnetică este considerată drept standard pentru explorarea imagistică de evaluare a glioamelor high grade, pentru deciziile intraoperatorii şi pentru urmărirea în timp a acestor tumori. Glioamele cu grad ridicat de malignitate sînt heterogene, cu aspect hipointens în T1 şi hiperintens în T2, cu zone necrotice sau chistice şi fixează substanţa de contrast cu o imagine de inel peritumoral mai intens decît glioamel low grade. Edemul peritumoral este extins, cu efect de masă asupra parenchimului înconjurător şi cu deplasarea liniei mediane ; uneori tumora se extinde controlateral în emisferul cerebral opus, realizînd o imagine caracteristică pentru glioblastom.

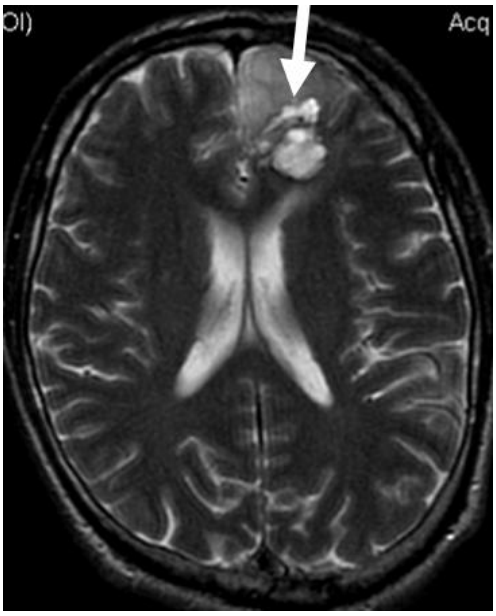

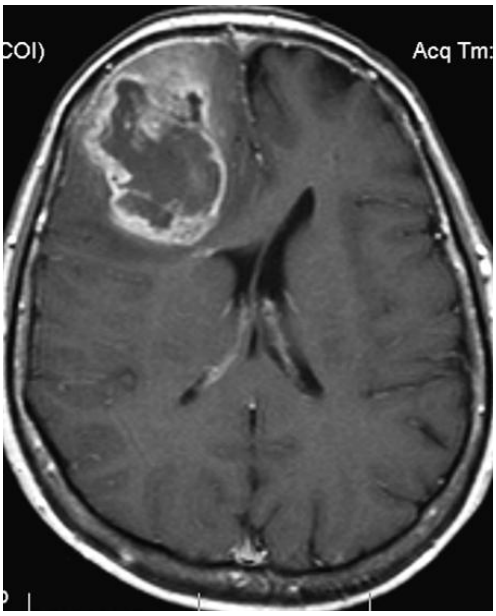

Figura 10. Glioblastom frontal stîng

Figura 11. Glioblastom frontal drept

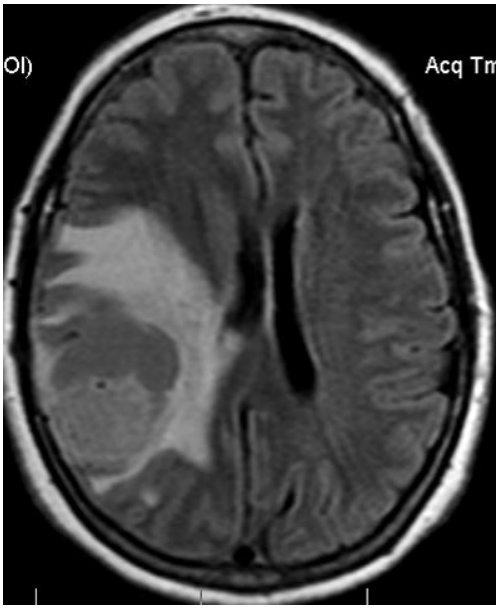

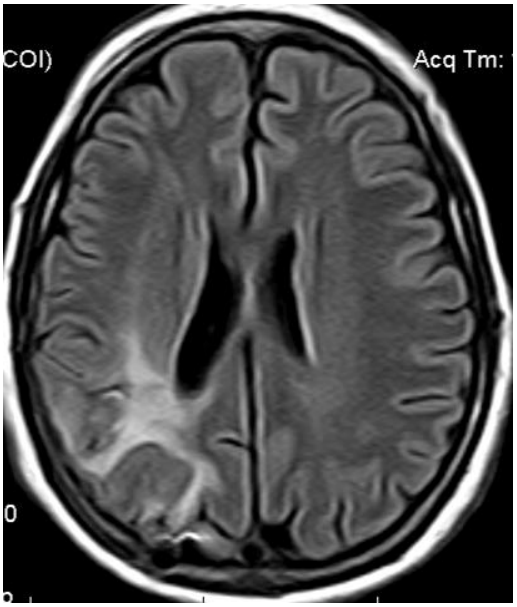

Figura 12. Glioblastom P drept: imagine axială preoperatorie (stg) şi la 1 an postoperator (dr)

Caracteristicile imagistice MRI de malignizare în glioame sînt considerate : aspectul heterogen al tumorii şi omogeitatea fixării substanţei de contrast, hemoragia intratumorală şi necroza tumorală, inelul peritumoral după contrast, edemul peritumoral cu efect de masă şi depăşirea liniei mediane .

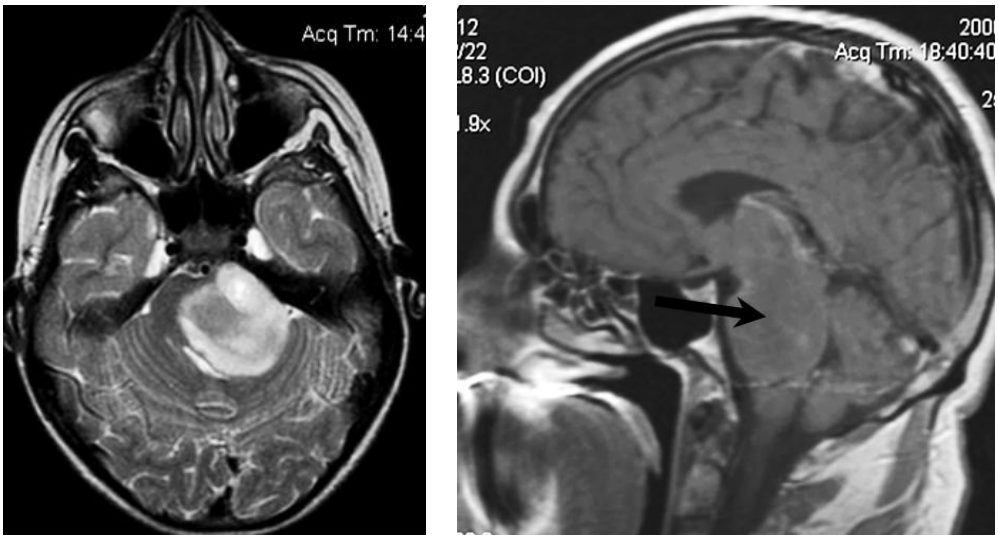

Figura 13. Astrocitom gr III pontin : imagine axială (stg) şi imagine sagitală (dr).

Explorarea MRI în secvenţă de difuzie (DWI) este folosită în cazul tumorilor pentru a reproduce harta substanţei albe cerebrale. Diminuarea semnalului (DTI = diffusion tensor imaging) este proporţională cu spaţiul de difuzie al protonilor şi protonii a căror difuzie este blocată de bariere fizice nu-şi schimbă faza. In mod normal difuzia este maximă de-a lungul tecilor de mielină şi minimă perpendicular pe fibra nervoasă, datorită barierelor fizice ale membranelor.

Astfel că rezonanţa magnetică în secvenţă de difuzie poate fi folosită pentru a evidenţia orientarea tracturilor corticospinale in vivo. DTI permite să se stabilească dacă tractul corticospinal este normal structural şi doar deplasat - împins din poziţia sa normală; dacă tractul de substanţă albă este infiltrat edematos, păstrîndu-şi poziţia normală; dacă tractul corticospinal este infiltrat tumoral şi dacă tractul de substanţă albă este întrerupt complet prin infiltrarea tumorală. Nu s-au putut stabili diferenţe semnificative între rezultatele imagistice DTI între glioamele low grade şi glioamele high grade.

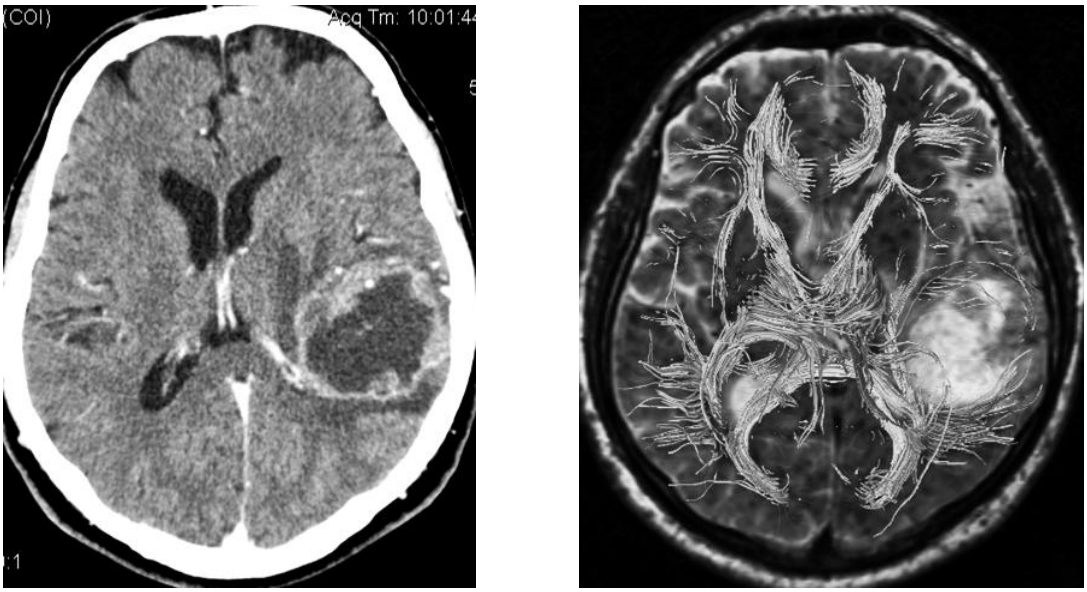

Figura 14. Glioblastom rolandic stîng : imagine CT axială (stg) şi tractografie (DTI) cu evidenţierea împingerii şi distrugerii parţiale de către gliom a tracturilor substanţei albe (dr).

Spectroscopia MRI este folosită şi în planificarea terapiei postoperatorii prin determinarea gradului de anomalii metabolice, extins faţă de limitele morfologice evidenţiate la explorarea MRI convenţională. Spectroscopia MRI defineşte volumul ţintă pentru radioterapie cu scopul creşterii volumului de parenchim tumoral ce primeşte doza maximă de radiaţii şi micşorării volumului de parenchim cerebral netumoral ce ar trebui să primească o doză standard de iradiere.

3.Caracteristici clinice

Dezvoltarea unui gliom cu grad ridicat de malignitate afectafectează funcţia corespunzătoare localizării tumorale, determină tulburării funcţionale ale parenchimului nervos adiacent tumorii şi exercită efecte mecanice asupra circulaţiei lichidului crebro-spinal.

Dacă în cazul glioamelor cu grad scăzut de malignitate simptomatologia este dominată de crizele epileptice focale, în cazul glioamelor high grade simptomatologia este constituită de sindroamele focale deficitare şi crizele epileptice focale în proporţie aproape egală; de asemenea poate să apară sindromul de hipertensiune intracraniană prin creşterea tumorală rapidă cu blocarea circulaţiei LCR-ului sau herniere cerebrală.

Simptomele focale deficitare pot să apară de la debut sau după o perioadă în general scurtă cu simptome generale nespecifice : cefalee necarcteristică, adesea matinală, apatie , stare generală de oboseală etc.

Diferenţele de localizare ale glioamelor maligne la adult şi al copil determină prezenţa unui tablou clinic diferit : la adult predomină glioamele maligne supratentoriale, iar la copil mai mult de jumătate dintre glioamele high grade se dezvoltă în trunchiul cerebral , în punte şi cerebelos şi restul sînt supratentoriale, profund în substanţa albă.

La copilul cu gliom malign de trunchi cerebral simptomele focale sînt datorate afectării nucleilor nervilor cranieni, cel mai frecvent nervii III, IV şi VI, cu afectarea motilităţii oculare cu diplopie şi prin compresiunea tracturilor corticospinale care determină hemipareză. Tumora localizată bulbar produce hemipareză, hipersalivaţie , tulburări de deglutiţie şi dificultăţi de vorbire. Uneori semnele sînt bilaterale determinată de infiltrarea globală a trunchiului de către tumoră. In cazul localizării cerebeloase tabloul clinic cuprinde semne separate sau grupate în sindroamele cerebeloase de linie mediană sau de emisfer cerebelos, în raport de sediul tumorii şi de extensia acesteia . Simptomatologia este reprezentată de hipotonia musculară şi de tulburări ale mişcărilor active : asinergie cerebeloasă, adiadokinezie, vorbire cerebeloasă, simptome vestibulare ca vertij, nistagmus, ataxie vestibulară. Dezvoltarea tumorală sau blocajul circulaţiei LCR-ului poate creşte brusc presiunea intracraniană cu fenomene acute de hipertensiune intracraniană , manifestată clinic prin crize tonice de fosă posterioară („cerebellar fits” sau „drop attacks”) datorită unei angajări de amigdale cerebeloase. Frecvent copilul cu tumoră de fosă posterioară prezintă pe prim plan simptomele de hipertensiune intracraniană : cefalee, vărsături, pareze de nervi cranieni, meningism. Localizarea supratentorială este în general profundă în substanţa albă şi se manifestă prin crize epileptice focale, sindrom focal deficitar şi sindrom de HIC.

La adult glioamele high grade sînt rare subtentorial, astfel că simptomatologia clinică corespunde localizării supratentoriale a tumorii.

Crizele epileptice focale şi sindroamele focale deficitare coexistă în proporţie aproape egală; sindromul clinic de hipertensiune intracraniană poate să apară precoce sau tardiv prin blocarea circulaţiei LCR-ului sau herniere cerebrală.

Simptomele focale deficitare diferă ca intensitate în raport de momentul evoluţiei gliomului, în funcţie de vârstă şi de caracteristicile individuale. Tulburările psihice sînt prezente frecvent,

iniţiale şi sînt reprezentate de regresul psihomotor, tulburările de memorie, atenţie, irascibilitate, agitaţie sau starea de apatie, indiferenţă faţă de propria persoană şi mediul înconjurător, tulburările de afectivitate etc.

Interesarea lobului frontal se însoţeşte de o simptomatologie caracteristică : crize jacksoniene, crize adversive conştiente sau inconştiente, deficite motorii controlaterale, tulburări de vorbire predominant motorii, tulburări psihice cu apariţie precoce şi intense şi tulburări extrapiramidale.

In glioamele high grade parietale diagnosticul clinic este iniţial dificil deoarece tulburările de sensibilitate nu sunt sistematizate. Crizele focale senzitive pot fi elocvente; mai rar parezele, afaziile sau simptomatologia tipică de lob parietal. Sindromul de HIC apare deseori relativ tardiv. Semnificative sînt: inatenţia tactilă, apraxia constructivă, inatenţia vizuală şi agnozia vizuo-spaţială, precum şi tulburările somato-gnozice. Alexia şi sindromul Gerstmann indică localizarea către girusul angular stâng şi prezenţa afaziei orientează spre o leziune de emisfer cerebral dominant. Apraxia de îmbrăcare e un simptom caracteristic leziunii parietale în emisferul cerebral minor

Specifice pentru lobul temporal sunt crizele psihosenzoriale, modificările paroxistice ale conştienţei, falsele absenţe şi automatismele psihomotorii, alterările câmpului vizual, tulburările de vorbire (în localizările dominante) şi sindromul psihic temporo-rinencefalic. Simptomele focale sînt progresive şi asociate frecvent cu HIC. Celelalte semne sînt de împrumut prin interesarea formaţiunilor vecine. Unele dintre ele sunt importante întrucât permit lateralizarea procesului lezional. Astfel sunt semnele de interesare a tractului cortico-spinal cu pareză centrală contro-laterală.

Simptomele iniţiale ale tumorilor occipitale sunt cefaleea cu sau fără alte fenomene de HIC, însoţită de deficite de câmp vizual, rareori sesizate de bolnav. Un element important îl constituie halucinaţiile vizuale.

Adesea diagnosticul clinic pozitiv şi diagnosticul diferenţial al localizării sunt dificile de precizat datorită instalării rapide a sindromului de HIC adesea înainte de apariţia semnelor focale propriu-zise.

4.Tratamentul glioamelor cu grad ridicat de malignitate

Tratamentul glioamelor cu grad ridicat de malignitate este multimodal şi trebuie să permită o supravieţuire cît mai îndelungată cu revenirea pacientului la o viaţă cvasinormală. Tratamentul glioamelor high grade are ca scop stabilirea unui diagnostic histologic cert, excizia tumorală fără producerea de sechele permanente, ameliorarea simptomatologiei şi prevenirea unor posibile complicaţii.

In cazul pacienţilor cu glioame low grade diagnosticate imagistic şi cu simptomatologie minimă (crize epileptice focale stăpînite terapeutic) conduita poate fi de supraveghere clinică şi imagistică. In glioamele maligne după evidenţierea imagistică a leziunii, diagnosticul trebuie confirmat histologic cît mai repede şi trebuie stabilită terapia ce se începe imediat : intervenţie chirurgicală cu rol de citoreducţie şi rol decompresiv pentru restul parenchimului cerebral şi eventual pentru circulaţia LCR-ului şi radioterapia combinată cu chimioterapie.

Chirurgia glioamelor maligne constă în biopsie stereotactică cu examen histopatologic extemporaneu şi planificarea în continuare a operaţiei sau rezecţia tumorală microchirurgicală minim invazivă cît mai radicală. Biopsia stereotactică este utilizată pentru stabilirea tipului histologic de gliom şi este urmată de excizia chirurgicală prin craniotomie sau de radioterapie.

Intervenţia chirurgicală agresivă de excizie în glioamele high grade este urmată de rezultate mai bune faţă de biposia singură şi urmăreşte:

- stabilirea diagnosticului histopatologic,

- reducerea presiunii intracraniene prin excizia tumorală cât mai mare în condiţii de siguranţă pentru structuriel peritumorale, cu asigurarea circulaţiei LCS.
- scăderea efectului compresiv asupra parenchimului nervos peritumoral, cu ameliorarea simptomelor şi diminuarea edemului cerebral şi scăderea medicaţiei antiedematoase necesare,
- introducerea de medicamente intratumoral (gliadel)
- stabilirea unui diagnostic molecular şi genetic, cu precizarea statusului MGMT şi evidenţierea unei deleţii la nivelul cromozomilor 1p şi 19q,
- realizarea de culturi celulare tumorale pentru stabilirea sensibilităţii specifice faţă de chimioterapice

Intervenţia chirurgicală trebuie să realizeze o excizie totală sau ablaţia unei părţi cât mai mare din tumoră fără lezarea structurilor vasculo-nervoase adiacente şi cu refacerea căilor de circulaţie lichidului cefalo-rahidian. Intervenţiile neurochirurgicale în prezent beneficiază de avantaje tehnologice importante, care au contribuit la scăderea complicaţiilor operatorii : rezonanţa magnetică în secvenţă de difuzie preoperatorie pentru a evidenţia modificarea tracturilor corticospinale de către tumoră, microneurochirurgia, stimularea electrică directă corticală şi subcorticală ce ghidează limitele rezecţiei tumorale, ultrasonografia intraoperatorie, aspiraţia ultrasonică, controlul prin scanare intraoperatorie (IRM introperatoriu), neuronavigaţie şi stereotaxie etc.

Metodele chirurgicale clasice extensive de tip lobectomie sînt tot mai puţin folosite; se pot aplica individual în glioamele high grade cerebrale frontale, temporale şi occipitale la adulţi cu distrucţie parenchimatoasă tumorală mare şi cu deformarea sau dstrucţia tractelor corticospinale dar sînt contraindicate la copii. Exereza totală sau cvasi totală în glioamele high grade este corelată cu creşterea supravieţuirii şi întîrzierea recidivei tumorale. Cînd nu se poate realiza ablaţia tumorală totală, din cauza dificultăţilor tehnice operatorii, se face o rezecţie partială cu prelungirea sau salvarea vieţii. Urmărirea CT postoperatorie permite evidenţierea precoce a unor posibile complicaţii hemoragice, iar efectuarea explorării MRI precizează limitele rezecţiei tumorale şi permite aprecierea începerii radioterapiei.

Uneori atitudinea chirurgicală se limitează la intervenţii paliative care să rezolve doar hipertensiunea intracraniană (ex.: drenaj LCS), urmând ca radioterapia să fie utilizată pentru oprirea evoluţiei tumorale. Tratamentul chirurgical trebuie asociat cu corticoterapie de tip dexametazonă şi diuretice pentru scăderea edemului peritumoral.

Terapia chirurgicală a glioamelor high grade este combinată cu radioterapia şi chimioterapia şi se realizează scheme de tratament multimodal cu eficienţă crescută.

Radioterapia aplicată în glioamele high grade este :

- radioterapie hipervoltată - radioterapia cu energie înaltă sau raze X hipervoltate se realizează folosind acceleratorul liniar de particule (LINAC). Pot apare modificări cerebrale de demielinizare şi ale circulaţiei cerebrale, ce duc în final la radionecroză. Efectele negative sunt diminuate prin fracţionarea dozelor în mai multe şedinţe .
- radiochirurgia prin “gamma knife” este indicată în tumorile profunde cu volum mic (ex. de trunchi cerebral). “Gamma knife” realizează focalizarea fasciculelor de raze asupra tumorii, asistată de computer într-o singură şedinţă

Folosirea iradierii hipervoltate cu fascicule focalizate strict pe leziunea tumorală constituie radiochirurgia stereotactică, ce include „gamma knife” şi LINAC şi care se foloseşte fie ca unică terapie, fie postoperator în cadrul schemelor multimodale sau în cazul recidivelor tumorale.

- radioterapia interstiţială sau brachiterapia este indicată în glioamele cerebrale profunde.

Radioterapia este contraindicată sub 3 ani şi trebuie efectuată cu multă atenţie la copilul mic, datorită fenomenelor de iradiere cerebrală generală pe care le produce alături de posibile radionecroze locale. Există medicamente care cresc eficienţa radioterapiei şi previn efectele

secundare : radioprotectoare, cu rolul să protejeze ţesuturile sănătoase, radiosensibilizante care măresc sensibilitatea celulelor tumorale faţă de iradiere, cum sînt iododeoxiuridina, 5-FU, hidroxiureea.
Se consideră că doza necesară în glioamele high grade este de 1,8 – 2 Gy / zi până la o doză totală de 45 – 60 Gy .
Chimioterapia citostatică este indicată în glioamele high grade după tratamentul chirurgical şi concomitent sau după radioterapie, pentru prevenirea recidivelor şi pentru prevenirea diseminarii tumorale prin LCS. Schemele de tratament multimodal care includ rezecţia tumorală chirurgicală cât mai largă,apoi radioterapia şi chimioterapia au eficienţă crescută în glioamele maligne.
Diagnosticul histologic şi diagnosticul genetic şi molecular (statusul MGMT şi deleţia la nivelul cromozomilor 1p şi 19q) orientează tratamentele postoperatorii (radioterapia şi/sau chimioterapia). Glioamele cu activitatea intensă MGMT sunt rezistente la tratamentul cu temozolomidă. Glioamele cu deleţii 1p-19q răspund la chimioterapie şi au o supravieţuire mai îndelungată.
Chimioterapia se foloseşte în perioada imediat post-operatorie, deci pre-radioterapie. În raport de simptomatologie se administrează şi medicaţie împotriva edemului cerebral : corticoterapie – dexametazonă şi diuretice, şi medicaţie anticonvulsivantă. După intervenţia chirurgicală se începe terapia citostatică, în continuare se efectuează radioterapia şi mai departe se continuă cu chimioterapia în raport de schema terapeutică considerată cea mai eficace.
Există diverse scheme cu agenţi chimioterapeutici în cure combinate : derivaţi de nitrozuree , ce sunt liposolubili şi trec bariera hematoencefalica (BCNU, CCNU), procarbazina, vincristina, hidroxyureea, carboplatin, etoposide, temozolomide, ciclofosfamida, în monoterapie sau în scheme complexe. Chimioterapia constituie un element important în tumorile maligne şi în recidivele tumorale, putând fi aplicate chiar sub vârsta de 3 ani.
Tratamentul multimodal în glioamele maligne trebuie urmărit continuu clinic (examen neurologic) şi paraclinic prin CT-scan, MRI repetate .
Wong şi colab. în 1999 au realizat o scală prognostică pentru pacienţii operaţi cu glioame cu grad ridicat de malignitate, în raport de tipul histologic (astrocitom anaplastic sau glioblastom multiform) şi de gradarea Karnofsky a handicapului neurologic. Evoluţia pacienţilor după tratament a fost apreciată în raport de mărimea tumorii restante la explorarea de control, de necesitatea corticoterapiei şi de evidenţierea unei noi leziuni ca : vindecare, răspuns parţial, răspuns minor, absenţa remisiei şi progresia leziunii tumorale. Rata de supravieţuire la un an a fost de 32 % pentru toţi pacienţii cu glioame maligne.
Această scală are valoare statistică, fiind totuşi orientativă şi tratamentul fiecărui pacient trebuie să fie complet şi continuat, chiar dacă se încadrează într-o grupă de risc mare, deoarece evoluţia este individuală.
Recidiva glioamelor high grade impune reexplorarea imagistică pentru a stabili sediul recidivei şi extensia acesteia şi dacă este recidivă sau necroză postiradiere. Odată stabilit diagnosticul de recidivă tumorală indicaţia de reintervenţie se stabileşte în raport de dimensiunile recidivei, starea pacientului (scor Karnofsky ≥ 70), tabloul neurologic şi terapia anterioară.
Reintervenţia chirurgicală pentru recidiva tumorală are rezultate variind după tipul de rezecţie tumorală : între 9-10 luni pentru rezecţia completă faţă de sub 5 luni pentru rezecţia subtotală, corelată cu vârsta pacienţilor şi cu caracterele histologice tumorală.